

Sociedad Argentina de Urología

**III Curso
de Instrumentación
Quirúrgica para las Practicas
Urológicas**

Directora: Dra. Claudia De Andrea

Sociedad Argentina de Urología

Modulo:

**Cirugía a Cielo Abierto en
las Patologías Urológicas
Benignas**

Walter De Bonis

Hospital Durand



*Médico de Planta. División Urología.
Encargado de la Enseñanza de Urología. UBA
Urólogo Jerarquizado . Sociedad Argentina de Urología
Docente Adscripto. Universidad de Buenos Aires
Miembro Titular SLAMS.ISSM*



Instrumentación Quirúrgica en las Practicas Urológicas



Postectomía

Varicocelectomía

Hidrocelectomía

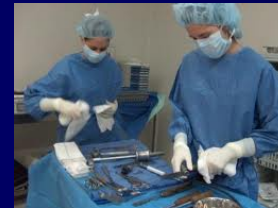Adenomectomía Prostática

Nefrectomía Simple

Resección Transuretral RTU

OBJETIVO

- Aspectos Básicos de la CUB
- Rol de la Instrumentación



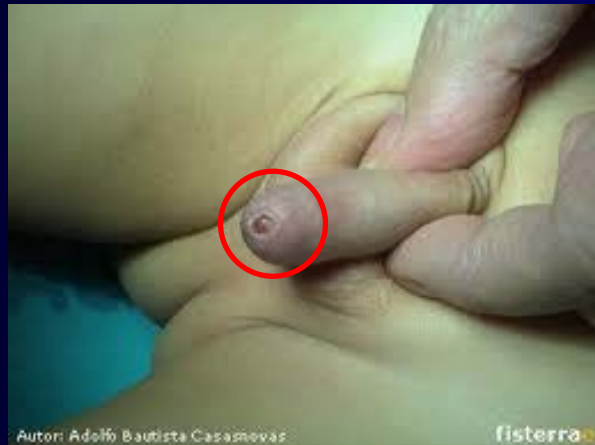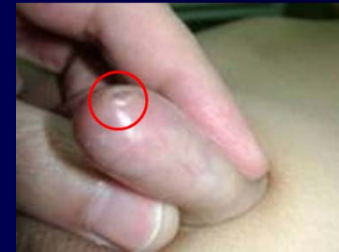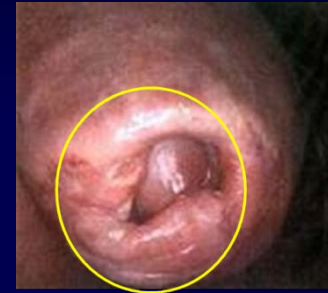- Tips. Conclusiones

MENSAJE

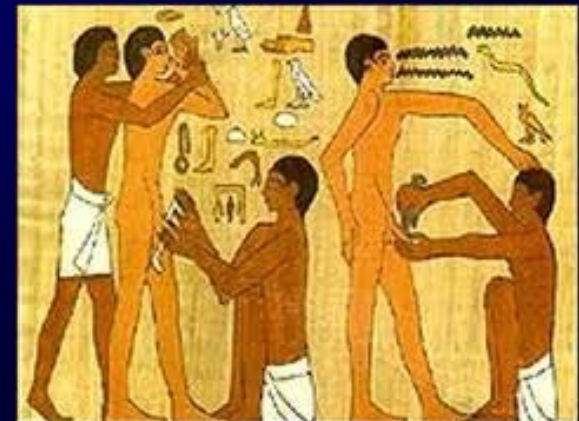


Postectomia

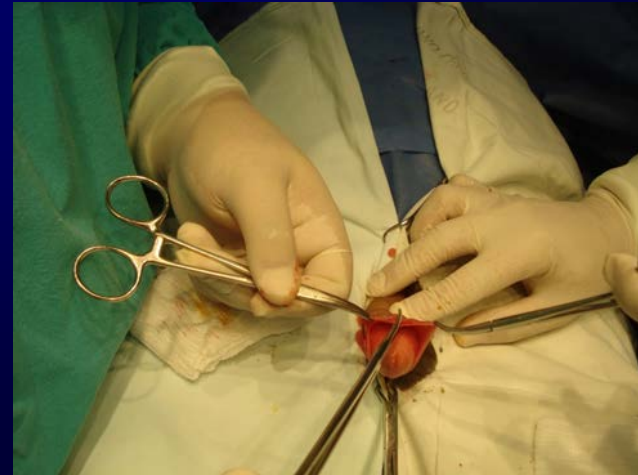
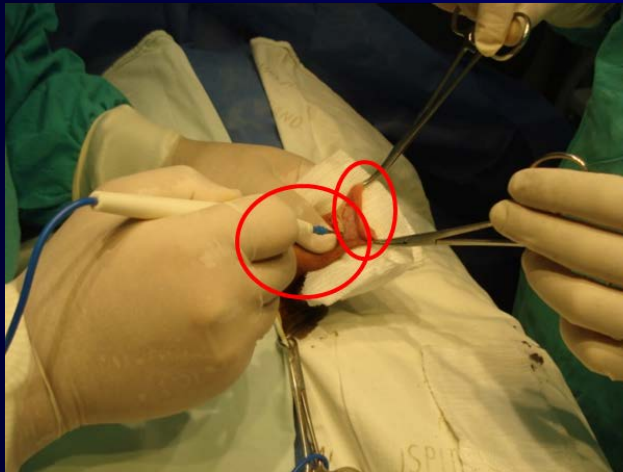
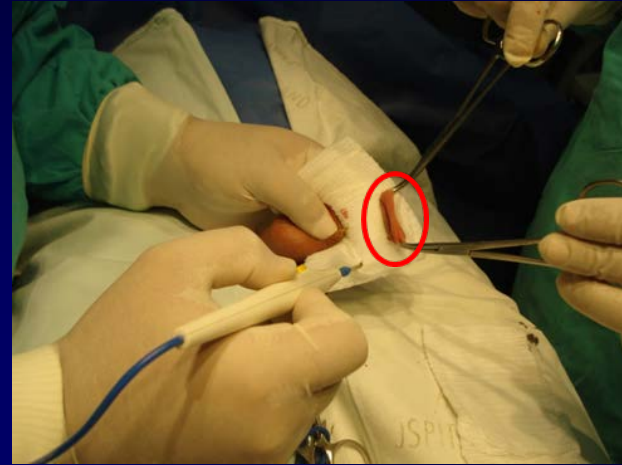
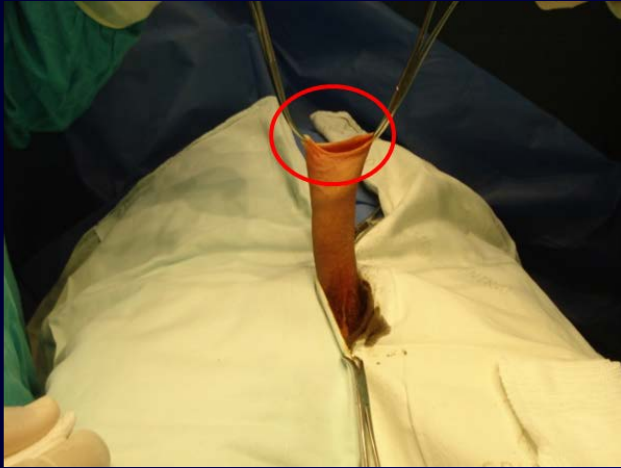FIMOSIS: estrechamiento del anillo prepucial , que evita la retracción del prepucio por detrás del glande



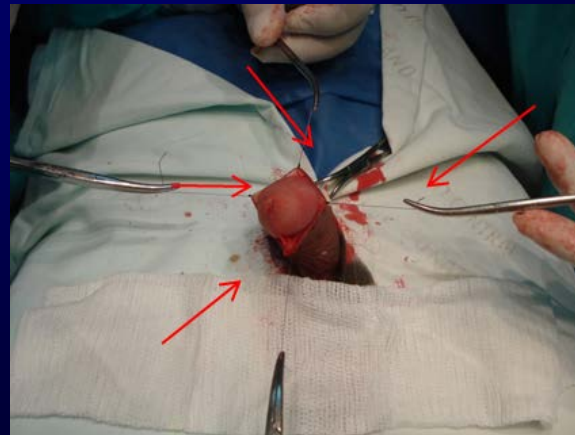
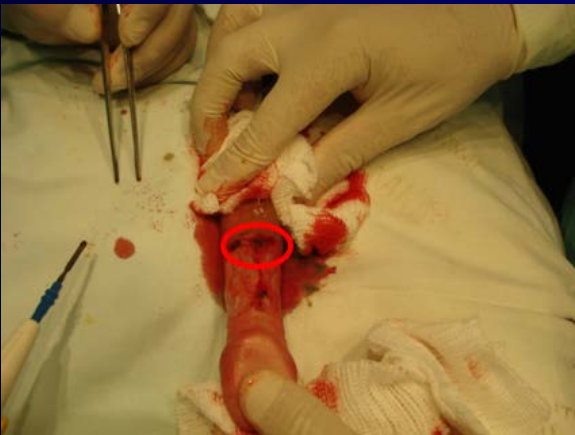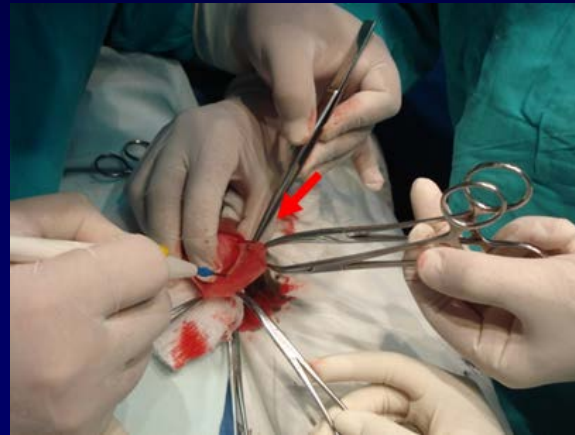
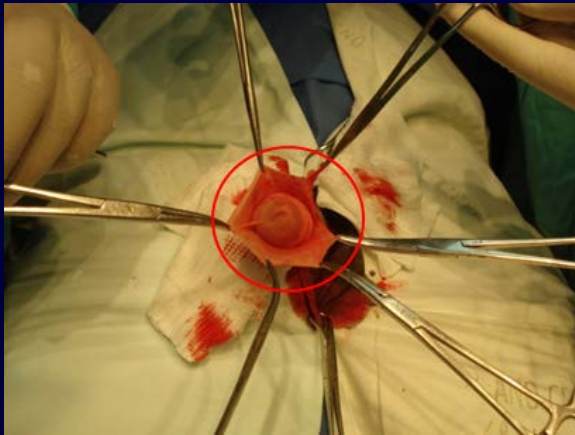
Resección del manguito prepucial



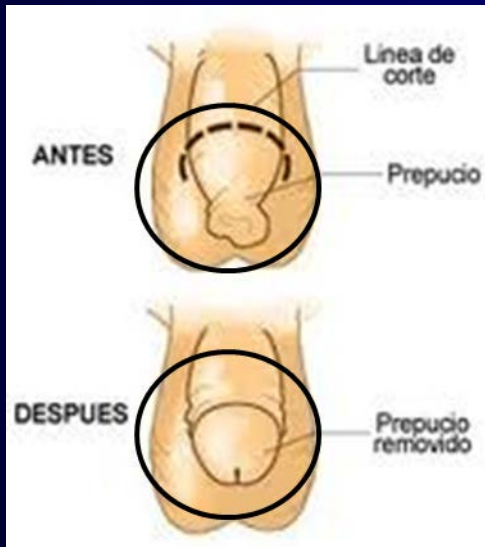
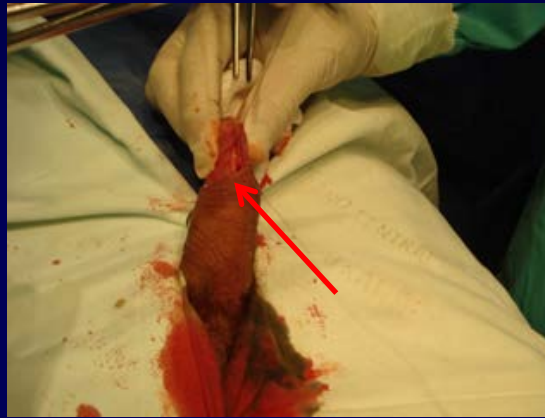
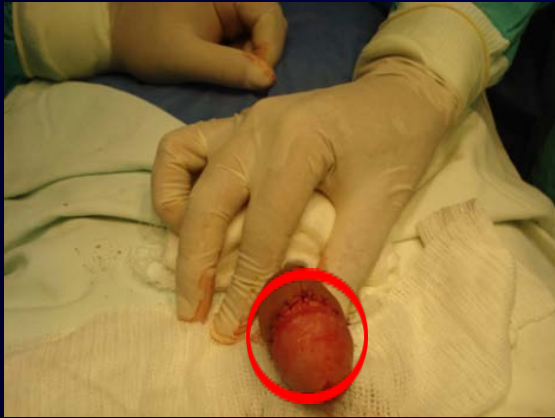Postectomía



Postectomía



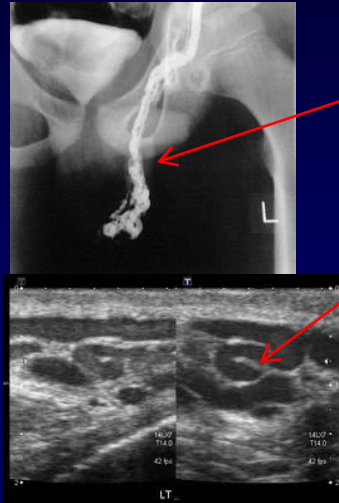
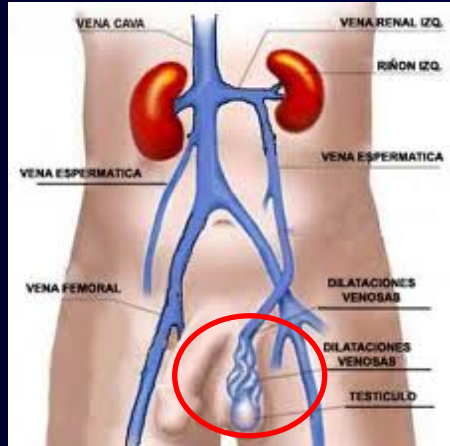
Postectomia



TIPS

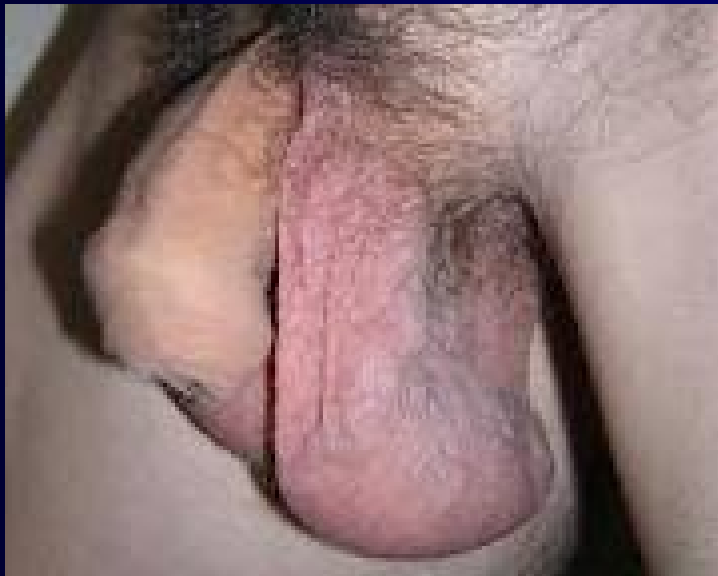- Instrumental de cirugía menor
- Protección glandelar
- Atención especial a la Hemostasia
- Material reabsorbible (cadgut simple, vicryl)
- Vendaje hemostático NO compresivo

Varicolectomía

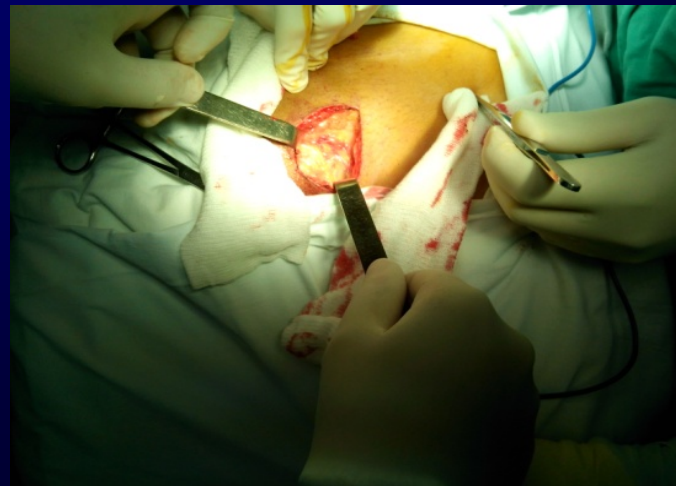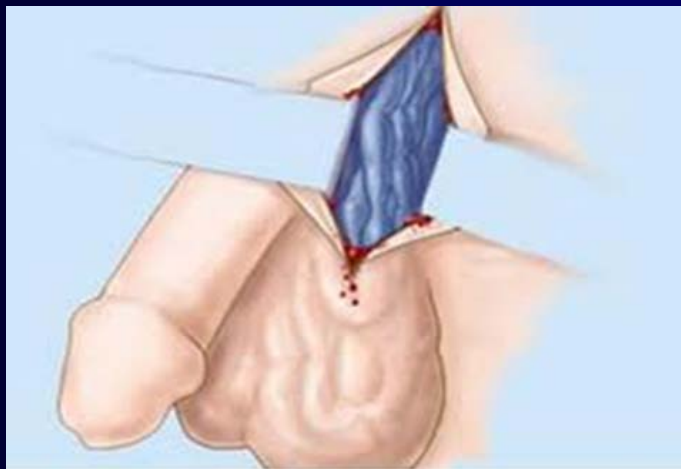
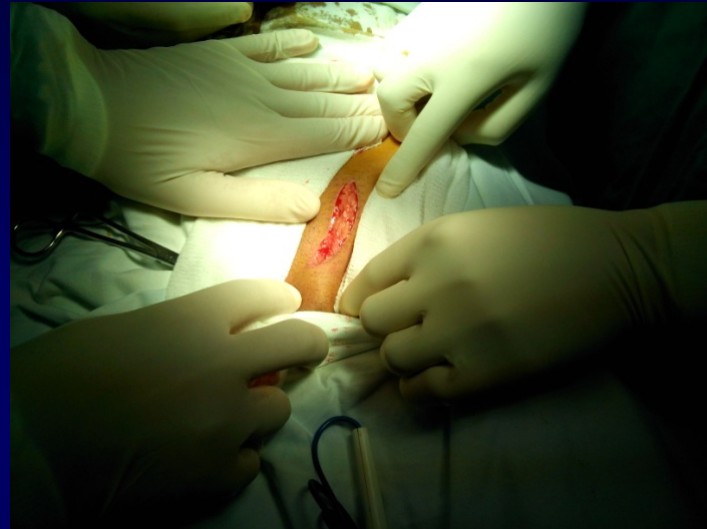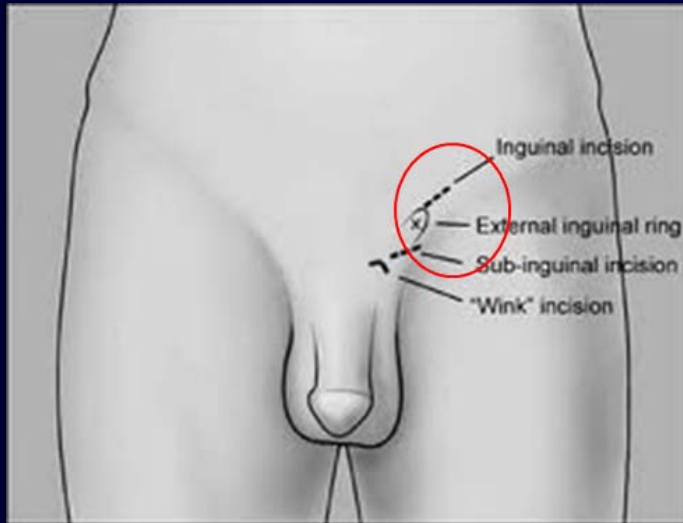


VARICOCELE

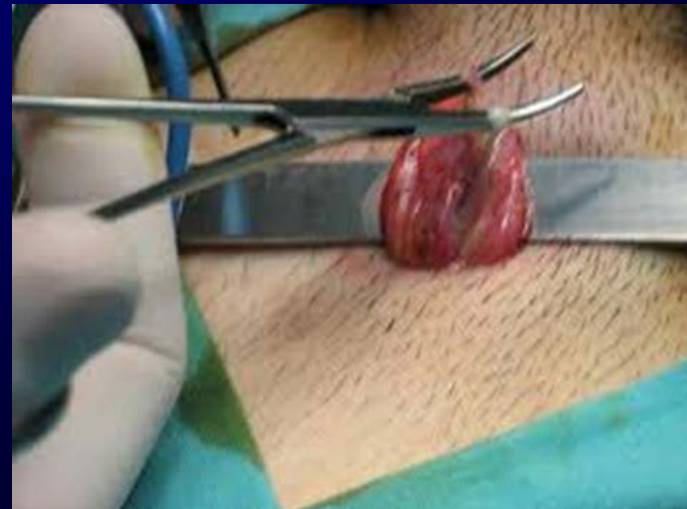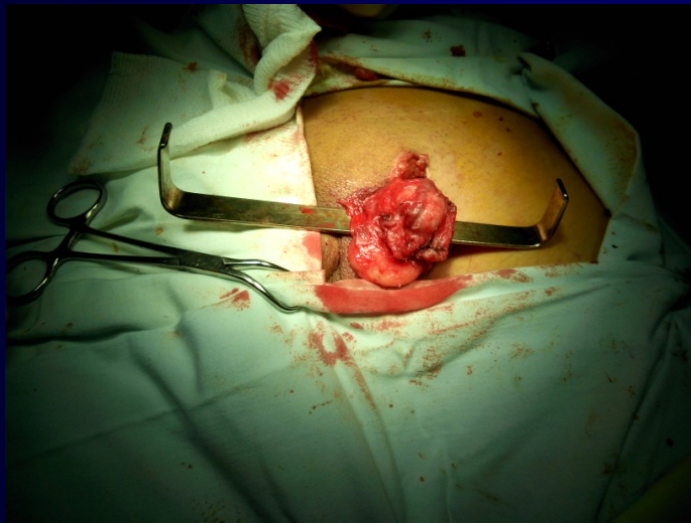
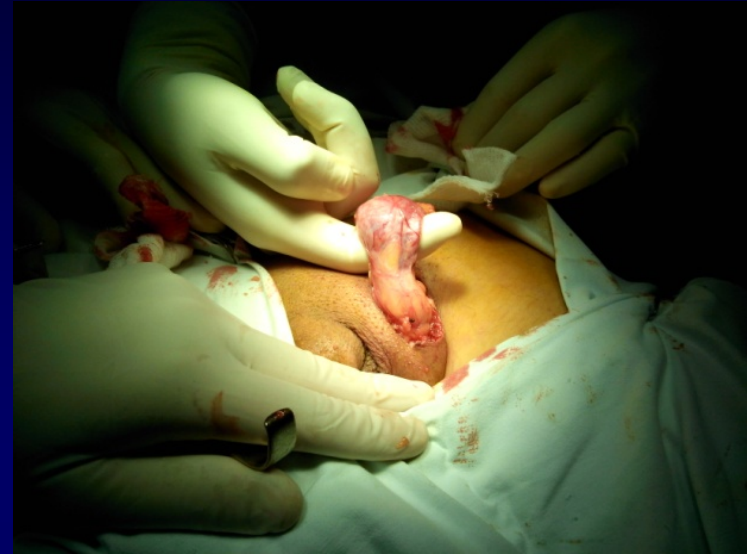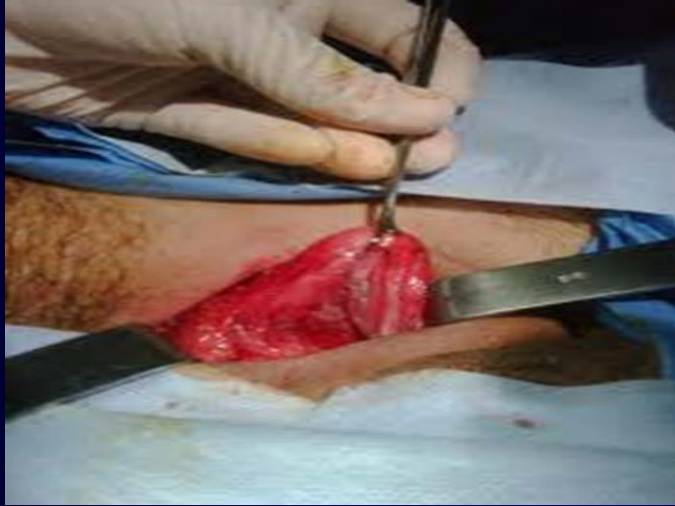- Dilatación del plexo venoso pampiniforme
- Alteración en calidad espermática (Infertilidad)
- Asintomático o con dolor
- Puede ser evidente al examen físico
- Anestesia local o regional



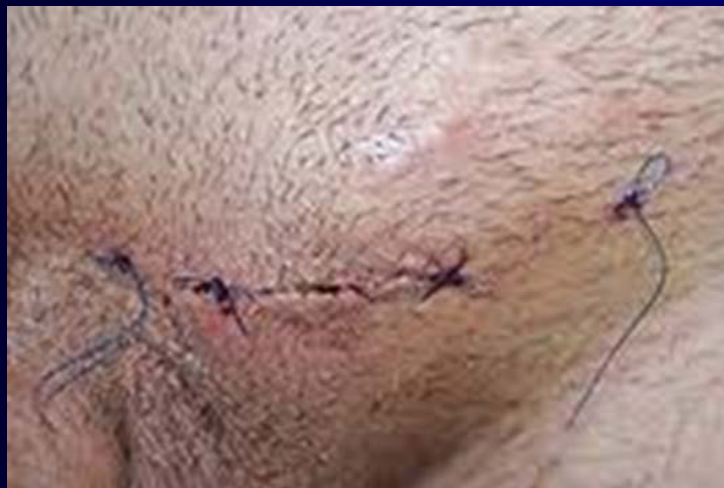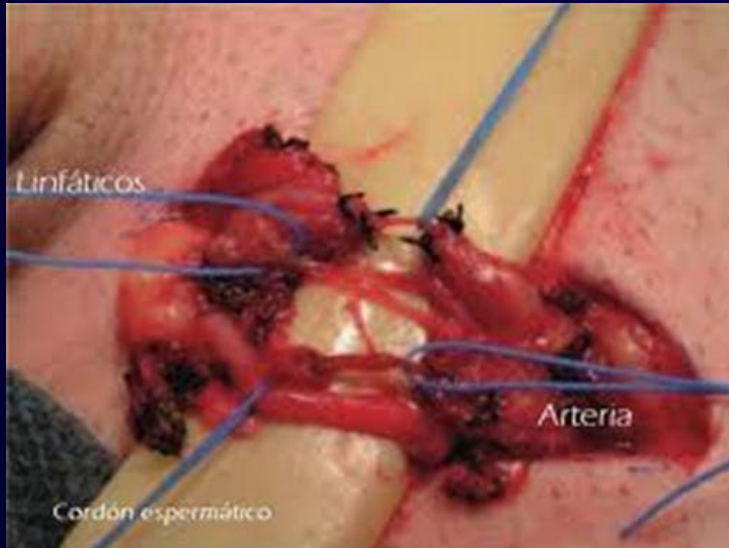
Varicolectomía



Varicolectomía



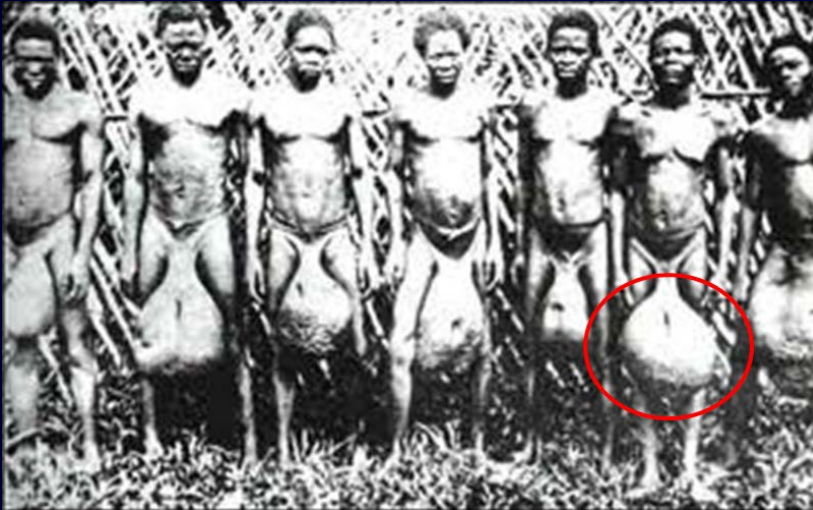Varicolectomía



TIPS

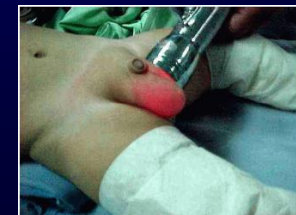- Instrumental de cirugía menor
- Disponer de ligaduras vasculares (lino o similares) delicadas
- Protección del conducto deferente
- Identificación de elementos nobles
- Hemostasia prolija
- Sutura cutánea estética

Hidroelectomía

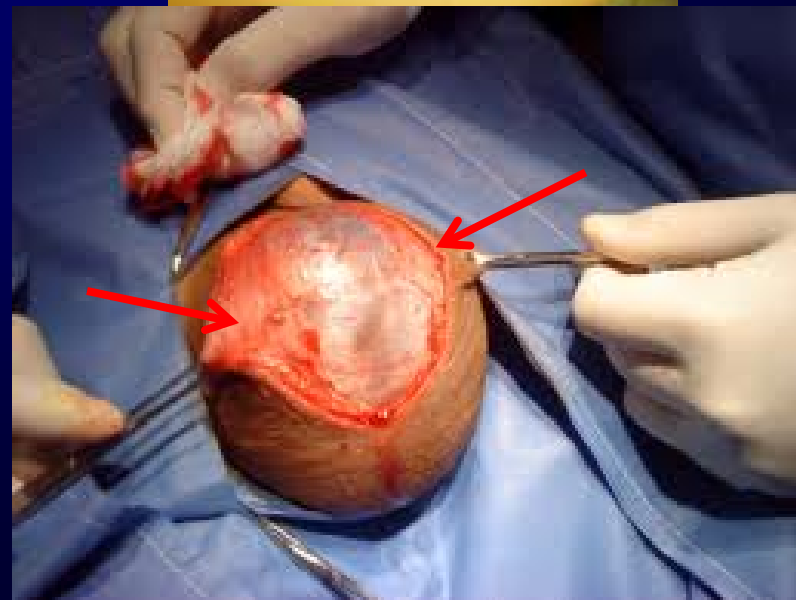
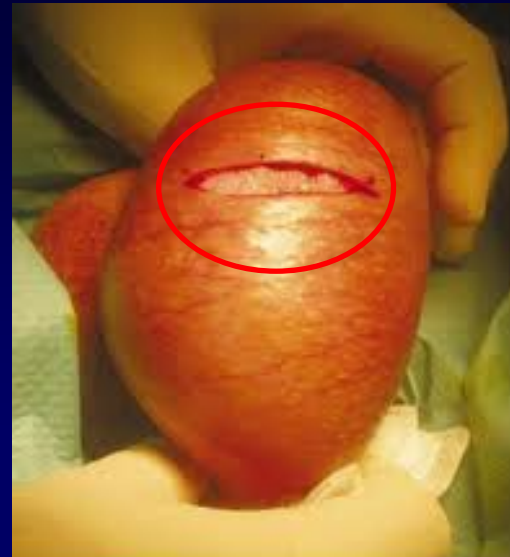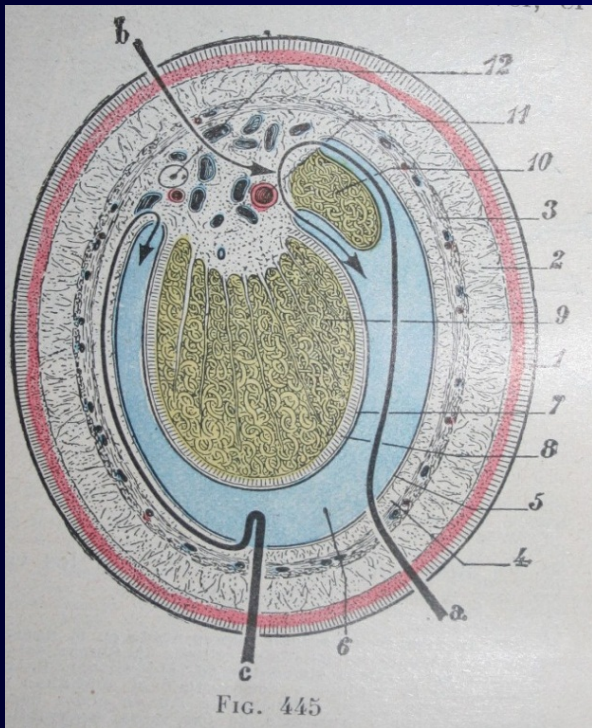


Hidrocele

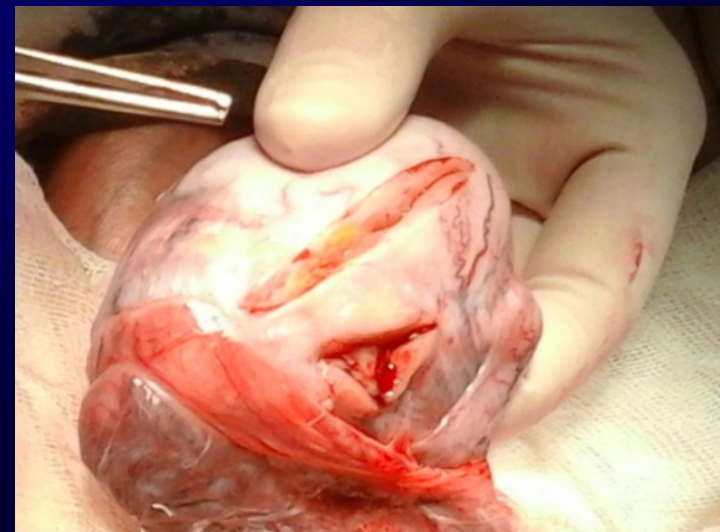
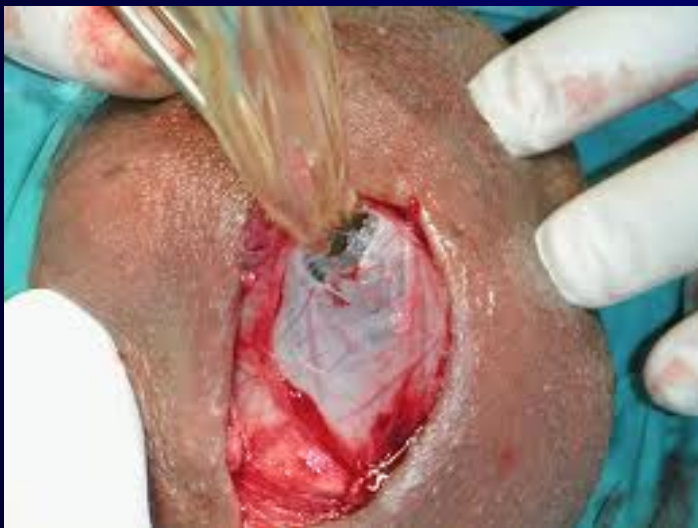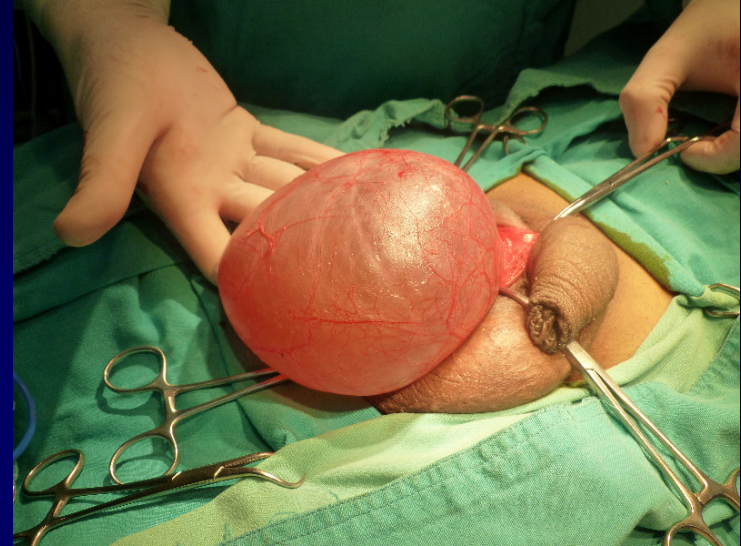
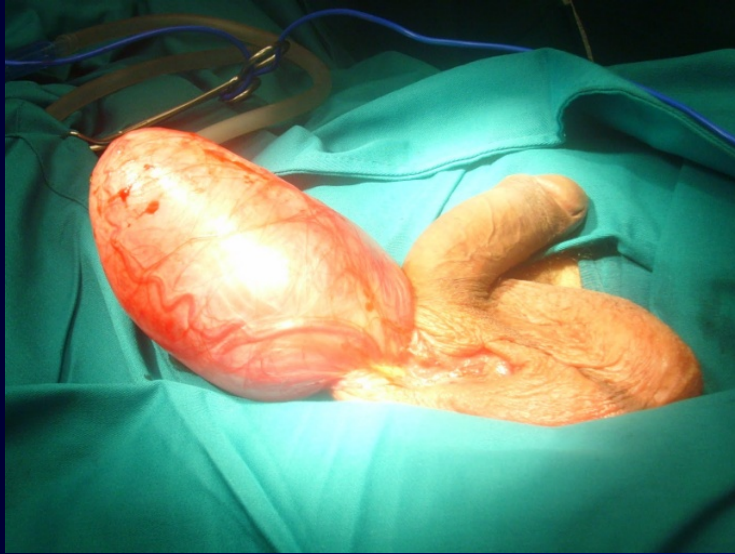
Acumulación de líquido en el interior de la túnica vaginal, estructura constitutiva de la bolsa escrotal. Puede dar lugar a un pequeño aumento del volumen escrotal o deformaciones marcadas del mismo.



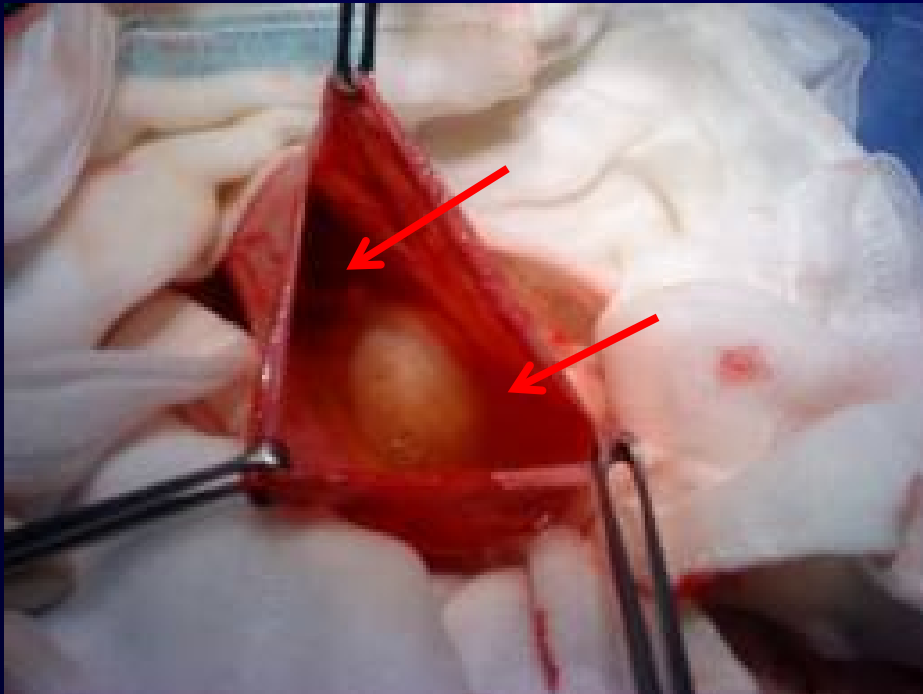
Hidrocelectomía



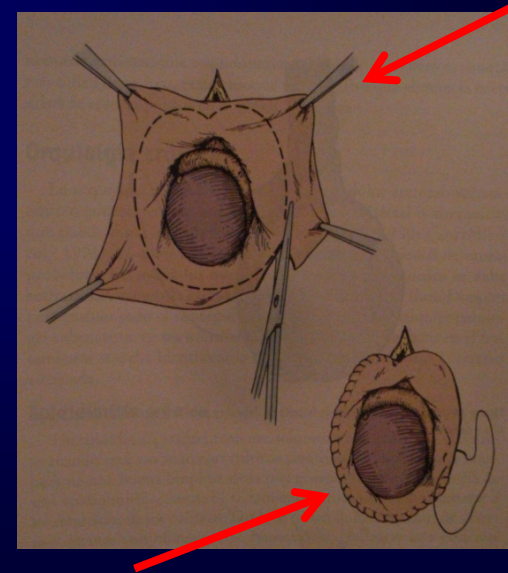
Hidrocelectomía



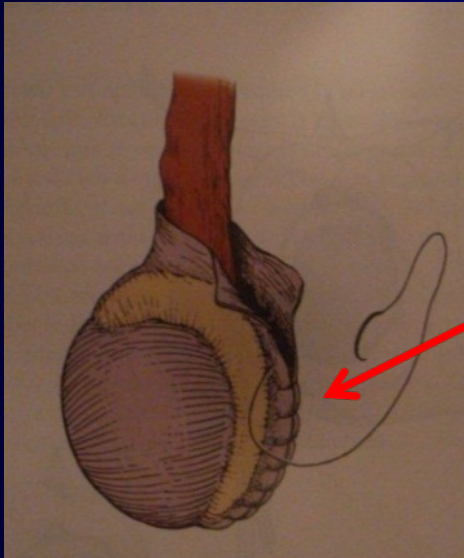
Hidrocelectomía



Apertura de la bolsa por delante en zona avascular alejada del testículo y el epidídimo



Hidroelectomía



TIPS

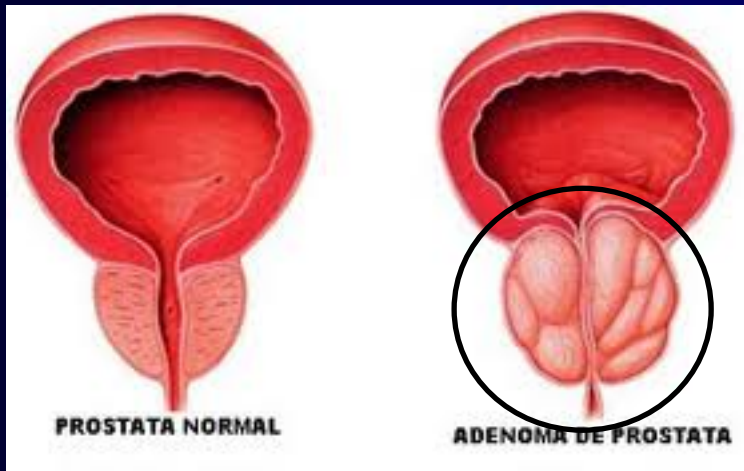
- Respetar estructuras testiculares y sus conductos
- Instrumental para aspiración
- Drenaje (lamina o aspirativo)
- Sutura cutánea reabsorbible
- Curación con apósitos como suspensorio escrotal

Adenomectomía Prostática



Hiperplasia Prostática Benigna

Crecimiento de la glándula prostática, que habitualmente provoca síntomas urinarios luego de los 50 años.

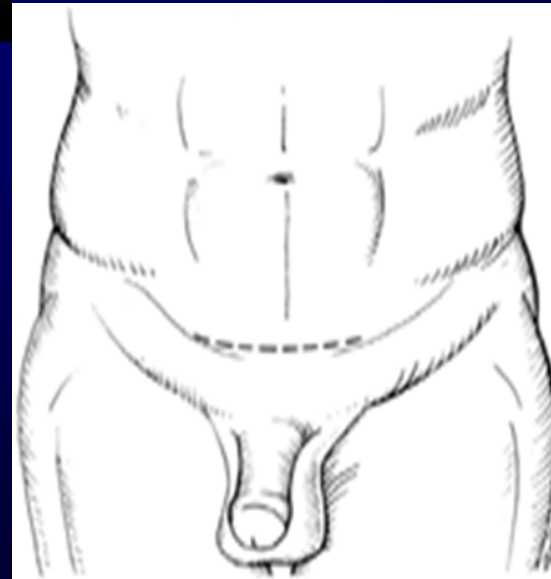
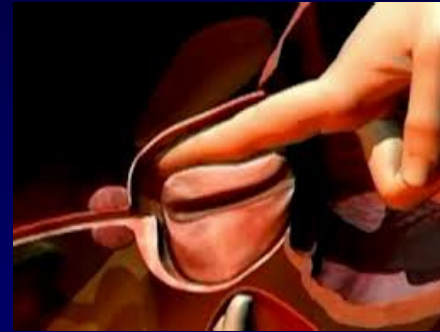
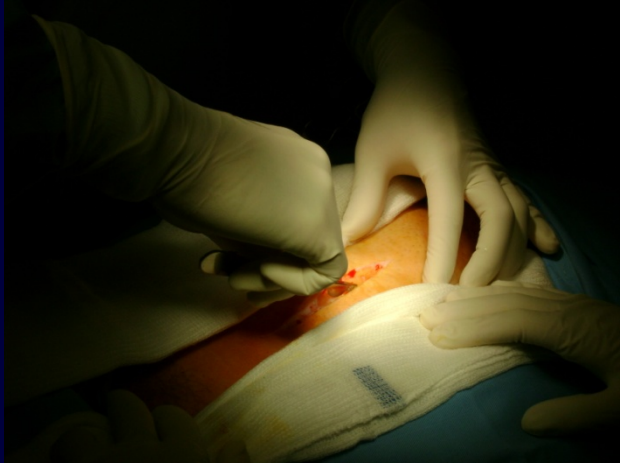
Adenomectomía Prostática

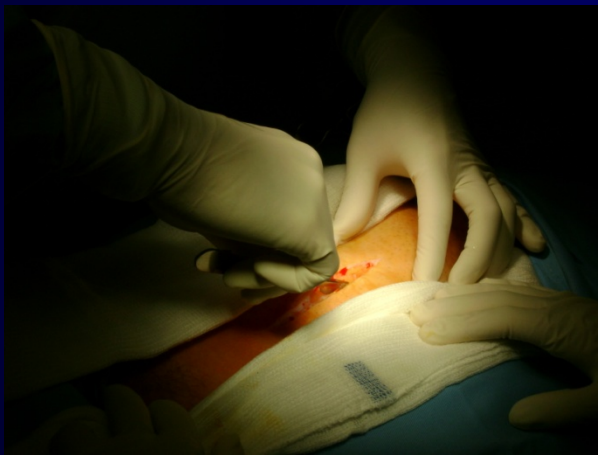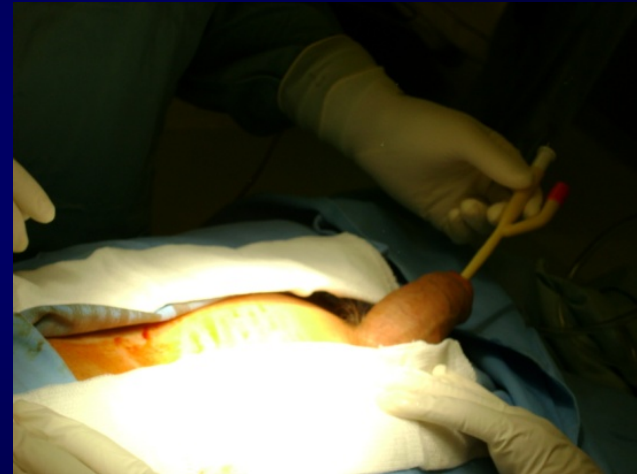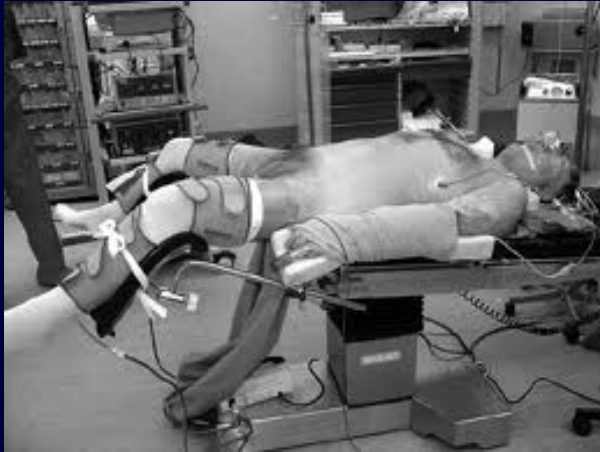Terapéutica: Farmacológica
Quirúrgica (Excéresis de porción
hiperplásica o adenomatosa)



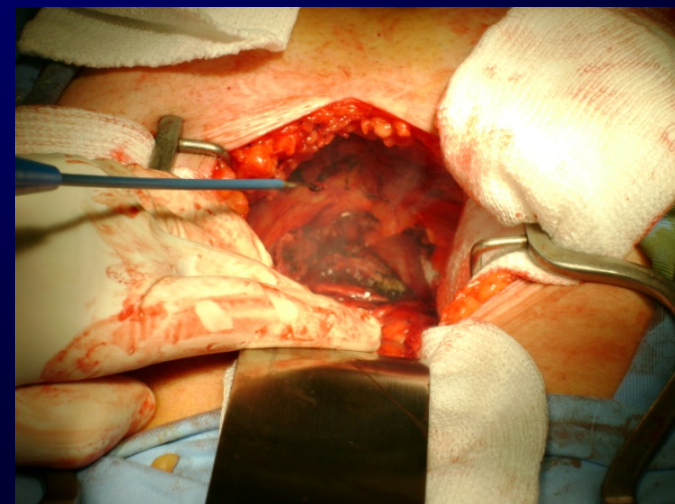
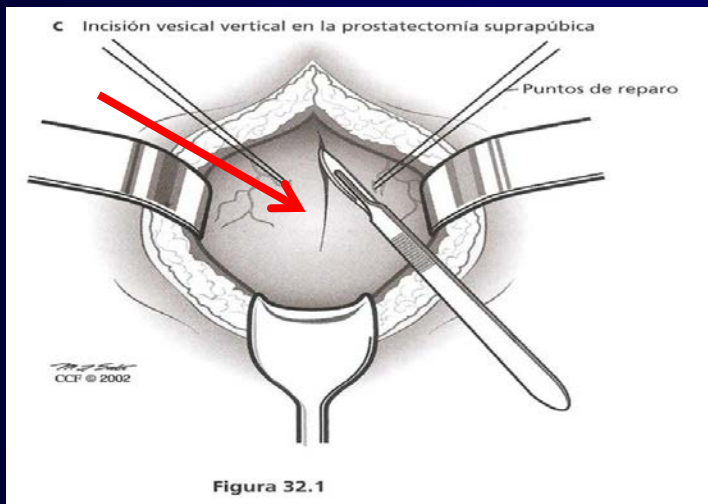
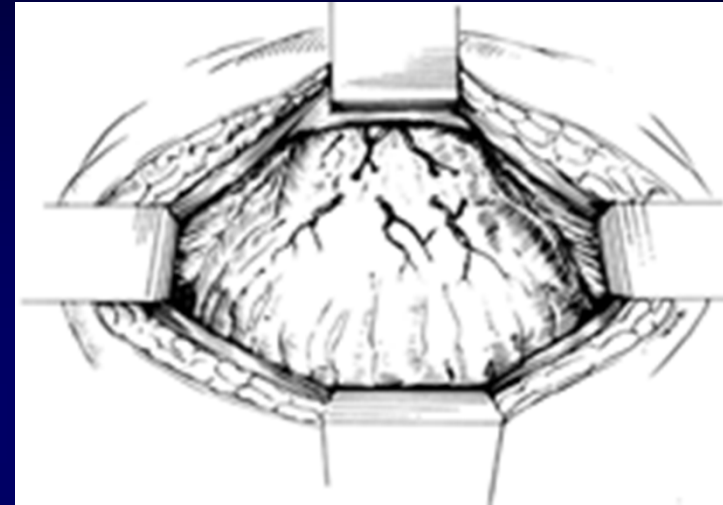
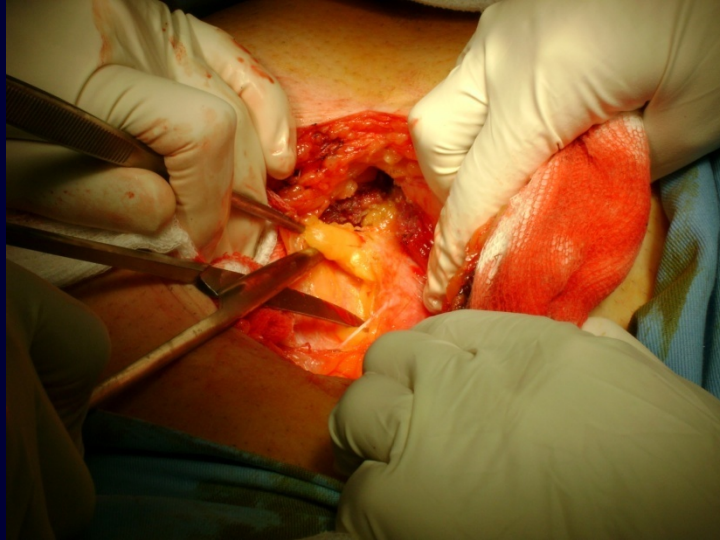
Adenomectomía Prostática



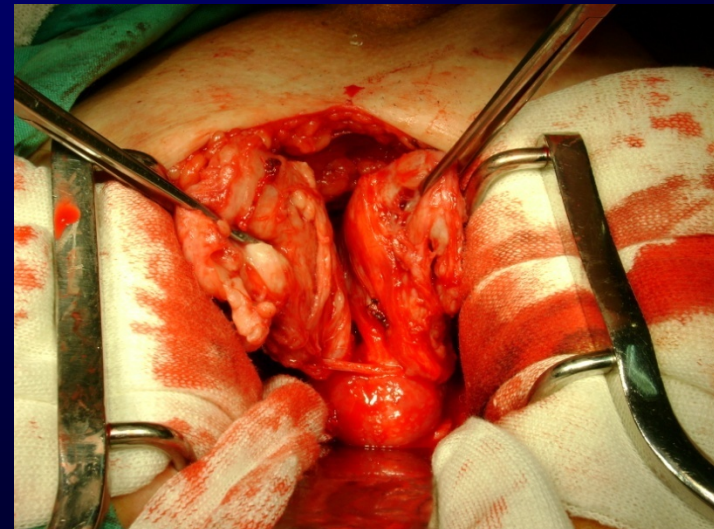
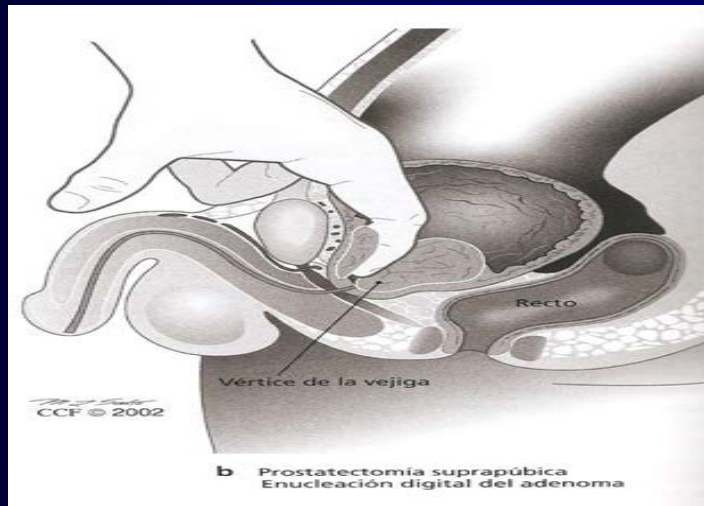
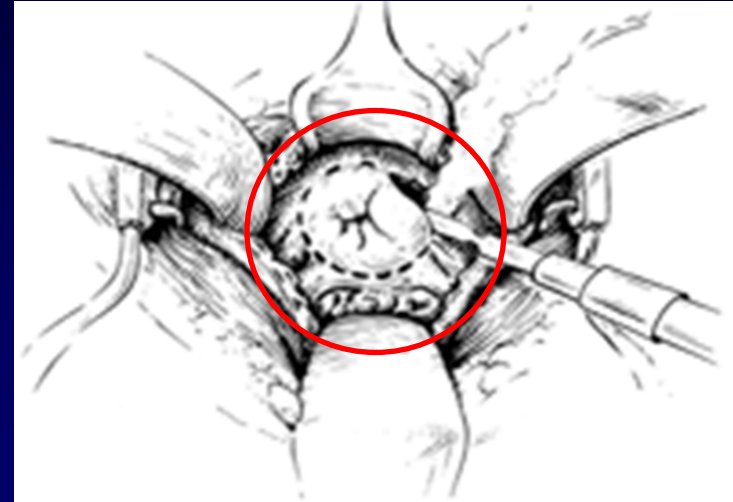
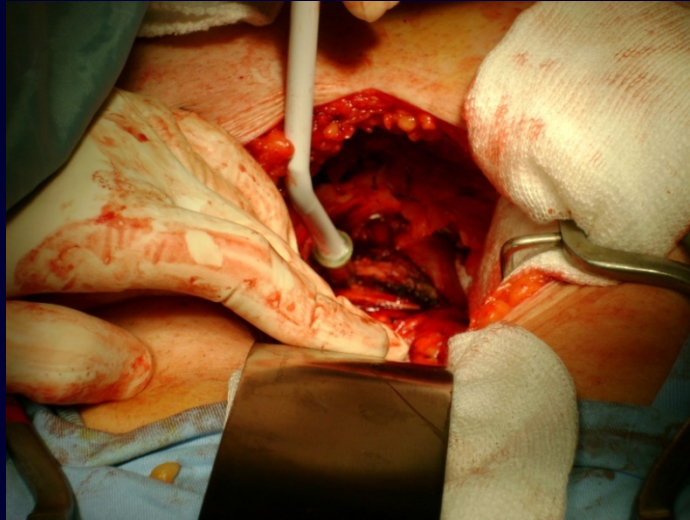
Adenomectomía Prostática Suprapúbica



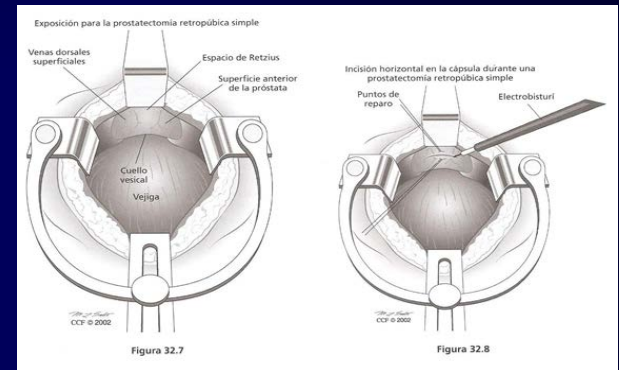
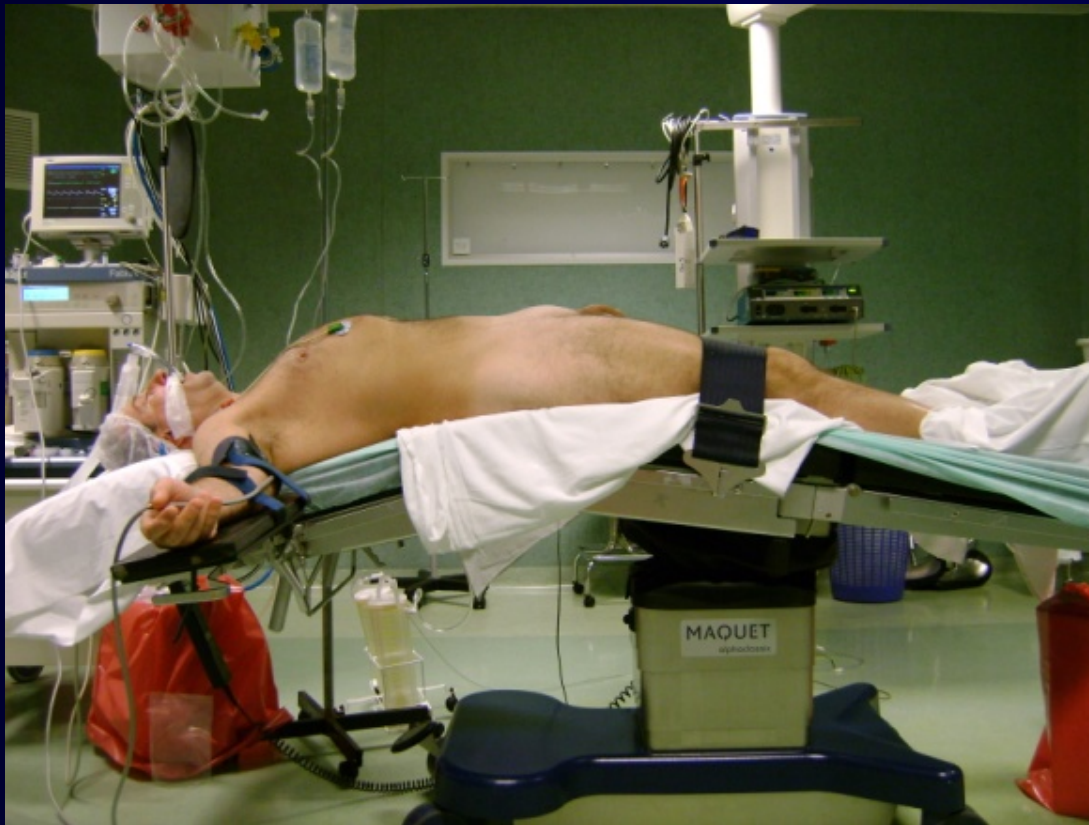Adenomectomía Prostática Suprapúbica



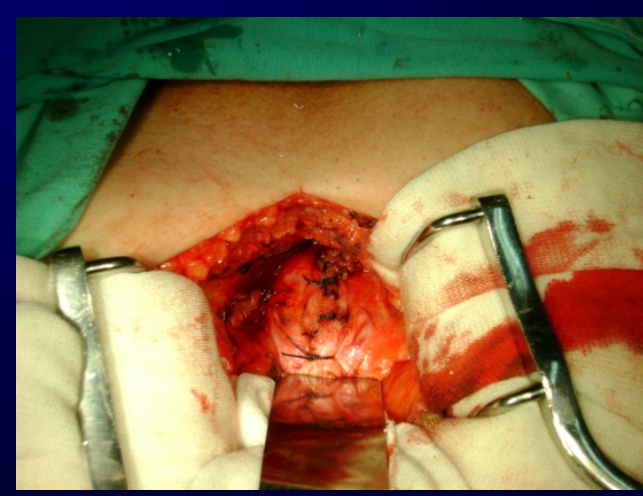
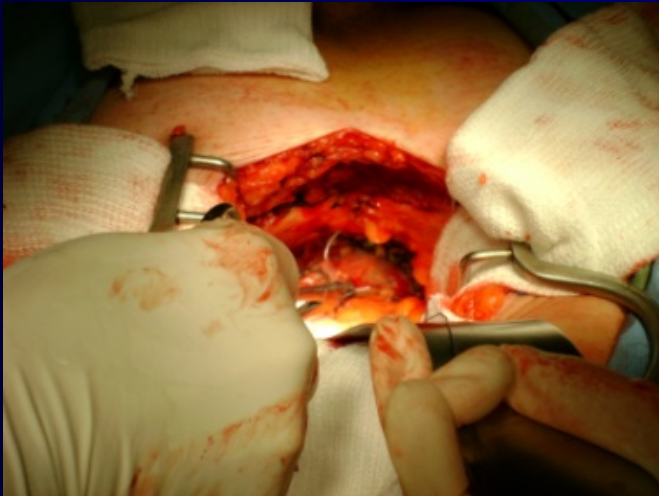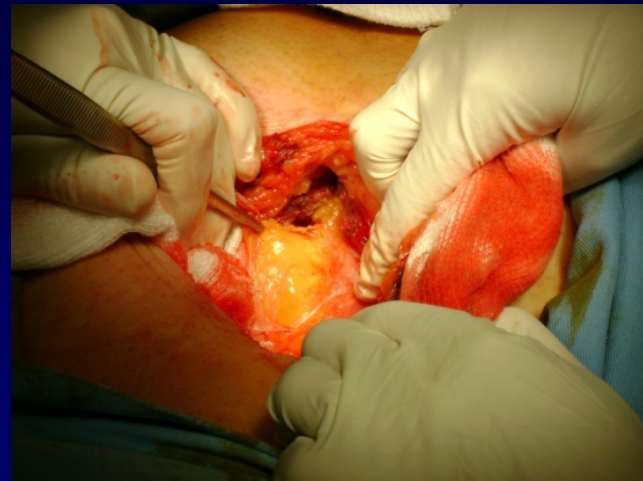
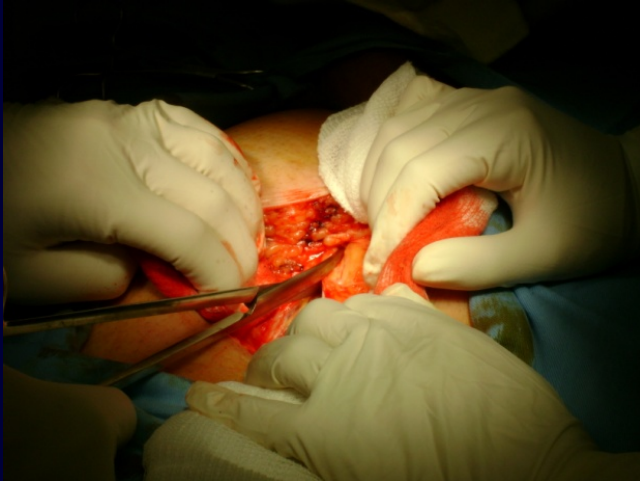
Adenomectomía Prostática Suprapúbica



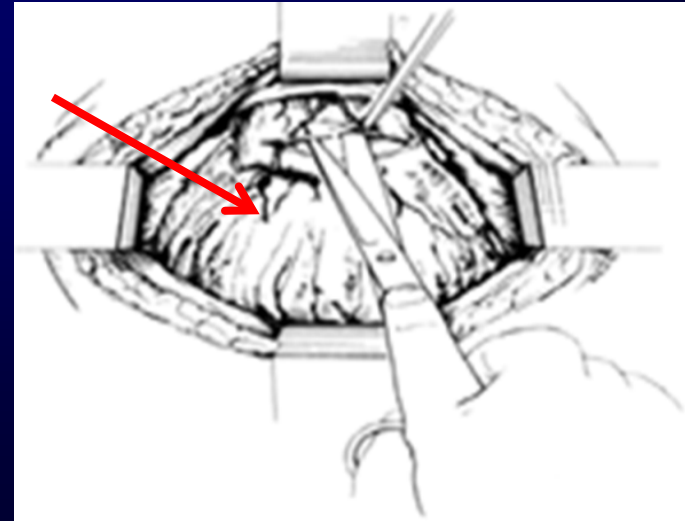
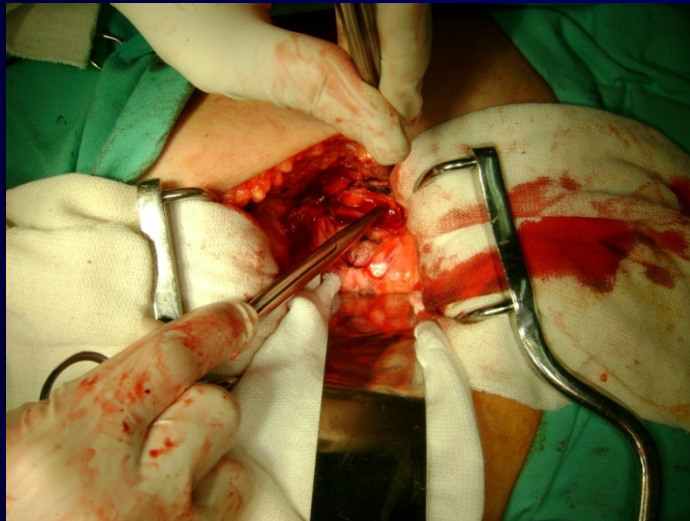
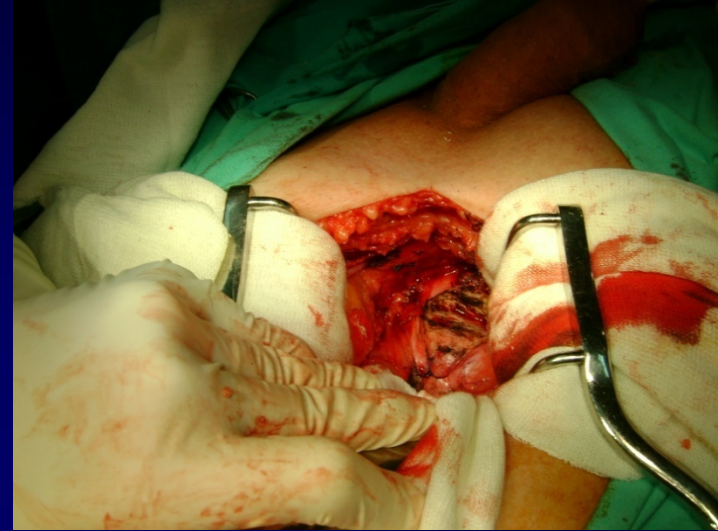
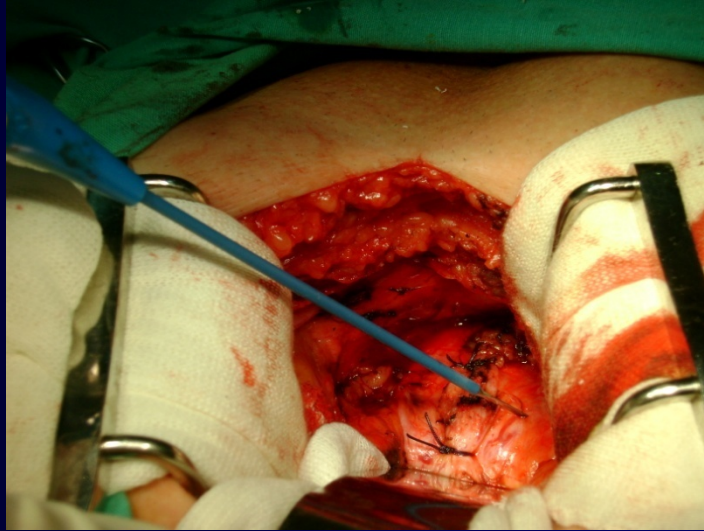
Adenomectomía Prostática Retropúbica



Adenomectomía Prostática Retropúbica



Adenomectomía Prostática Retropúbica



Adenomectomía Prostática Retropúbica

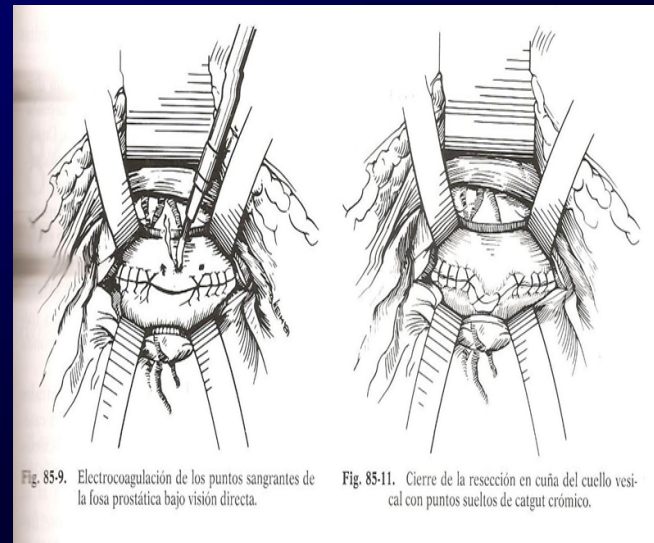
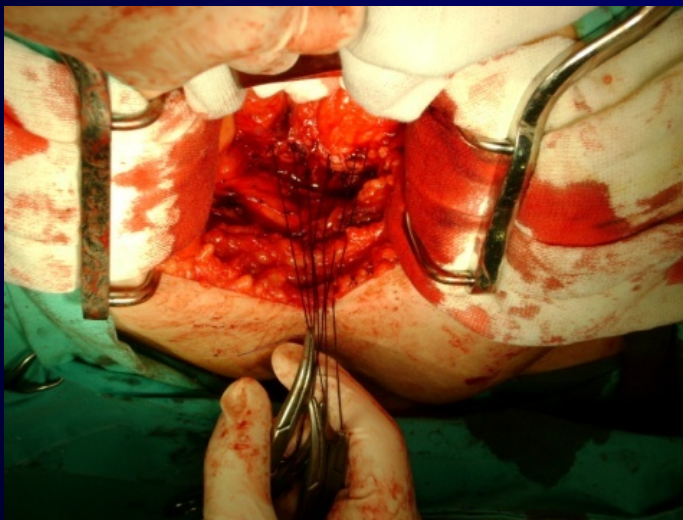
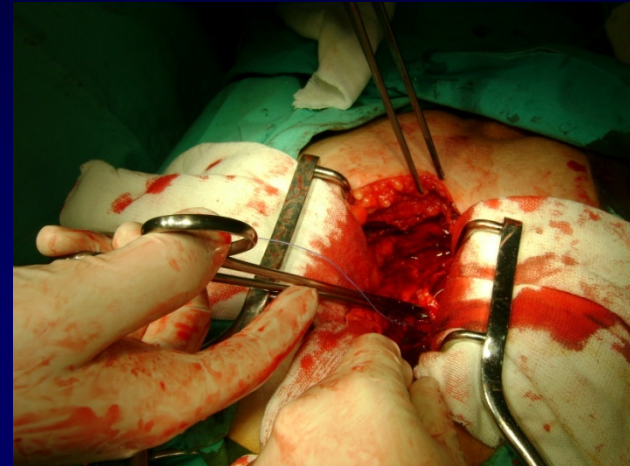
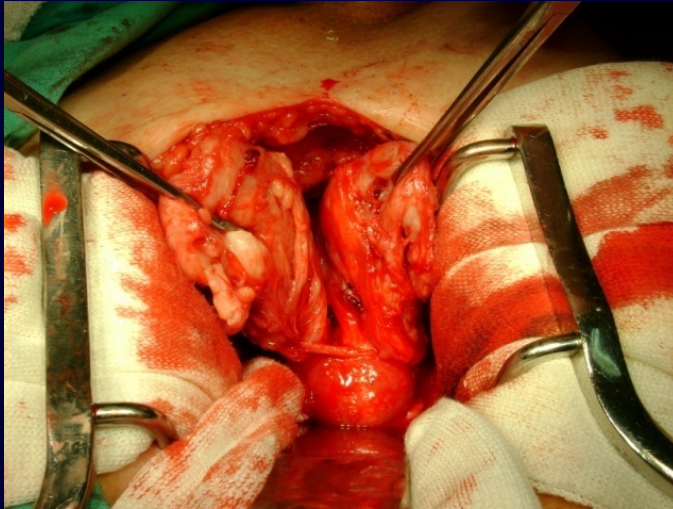



Fig. 85-9. Electrocoagulación de los puntos sangrantes de la fosa prostática bajo visión directa.

Fig. 85-11. Cierre de la resección en cuña del cuello vesical con puntos sueltos de catgut crómico.

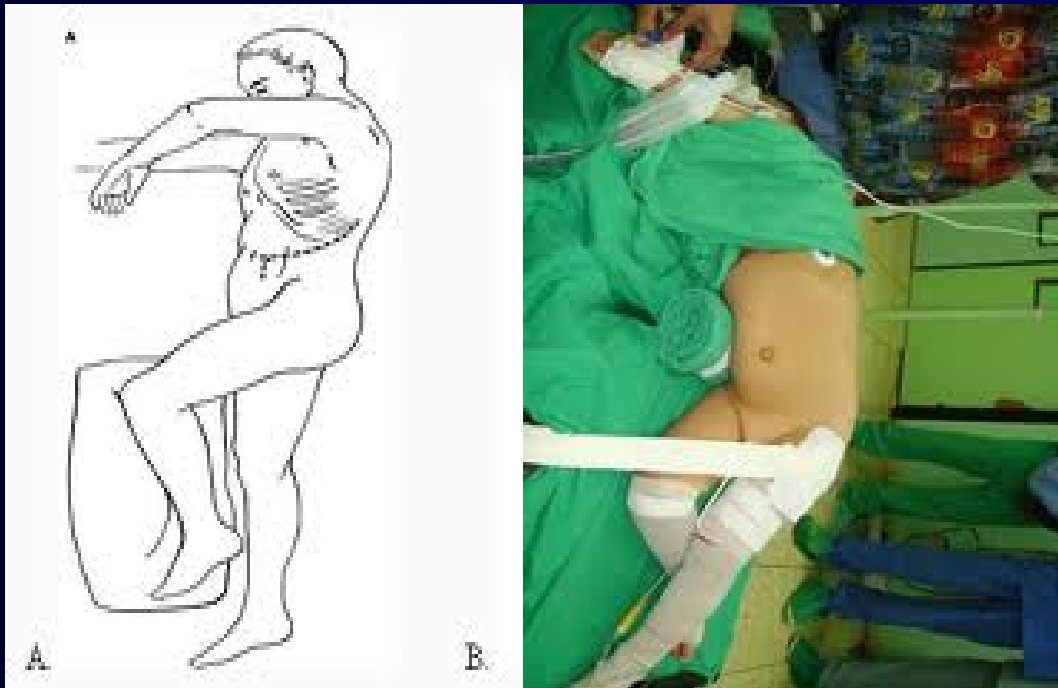Adenomectomía Prostática



TIPS

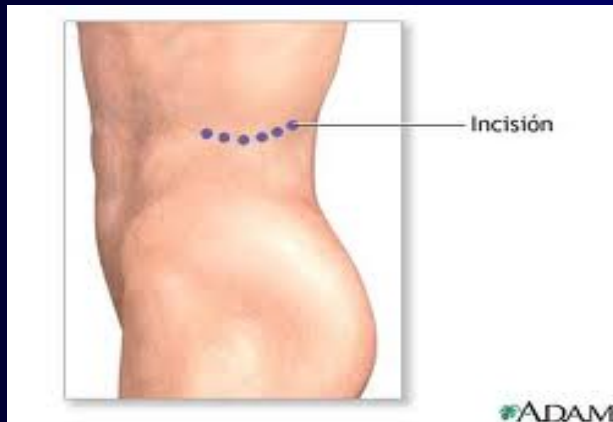
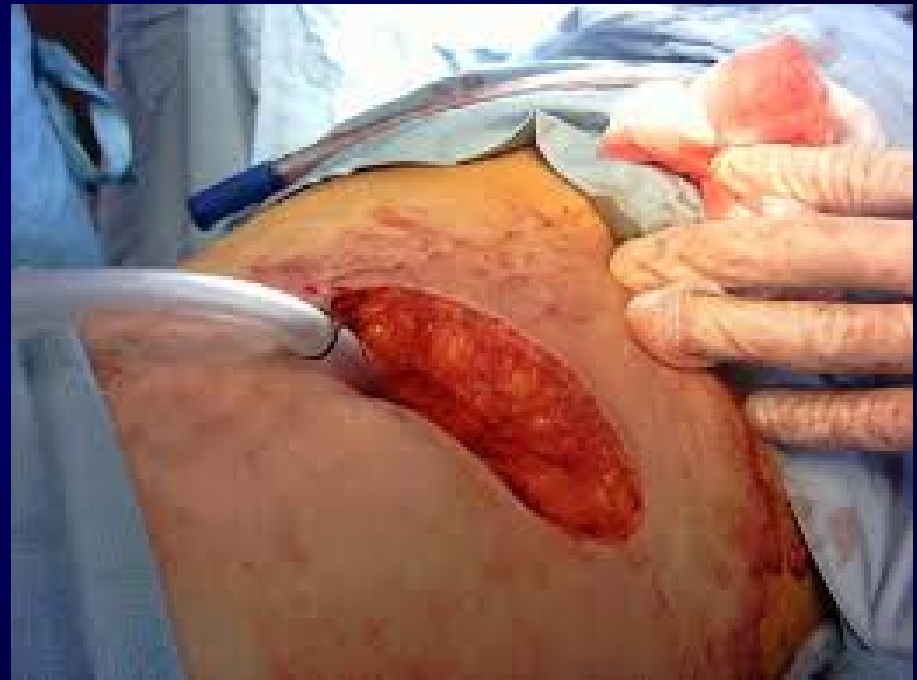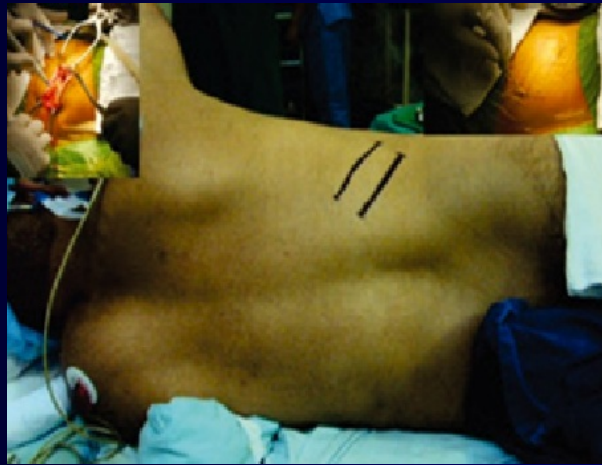- Balfour, separador maleable, pinzas largas, guantes adicionales, electrocoagulador, suturas reabsorbibles, reparos
- Aspiración. Recuento de gases
- Soluciones de lavado
- Atención especial a la Hemostasia
- Comprobar permeabilidad de catéteres

Nefrectomía Simple

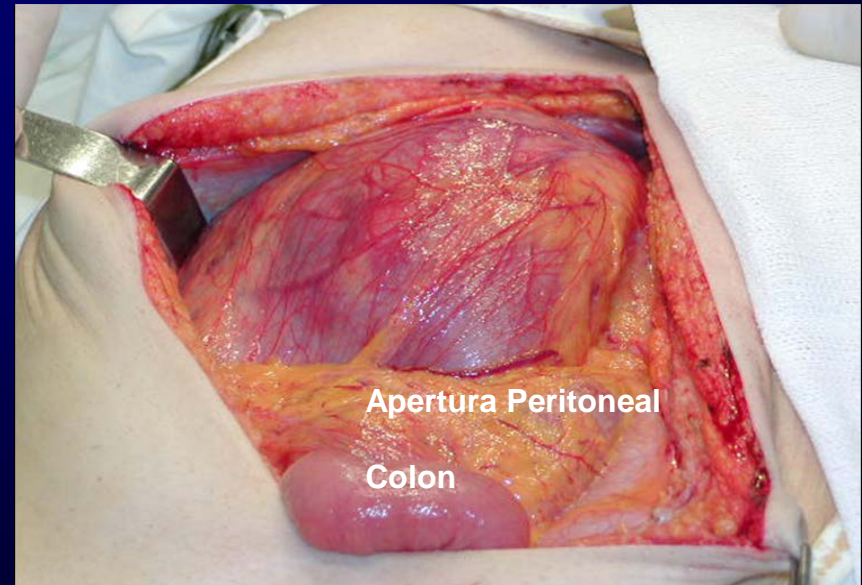
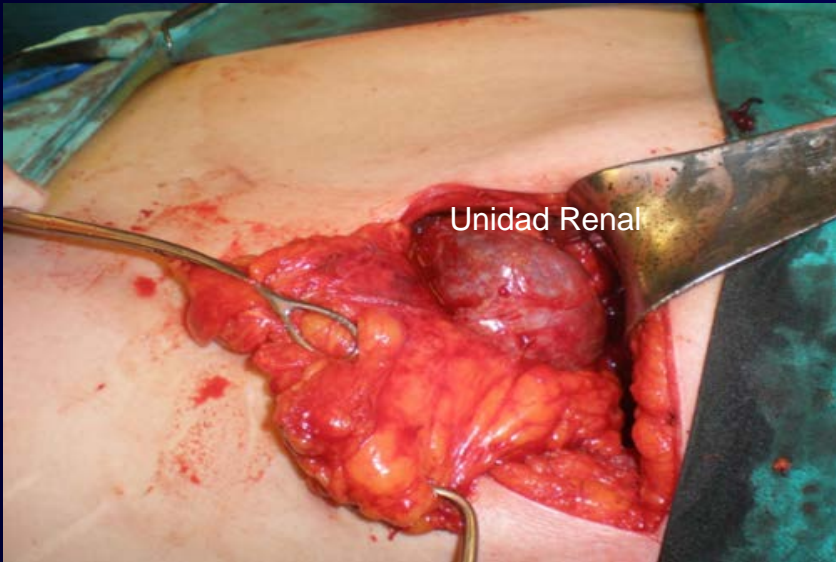


- Ectomia renal por patología benigna
- De Simple solo tiene la denominación
- Unidades renales voluminosas, lechos fibrosos, adherencias a órganos vecinos

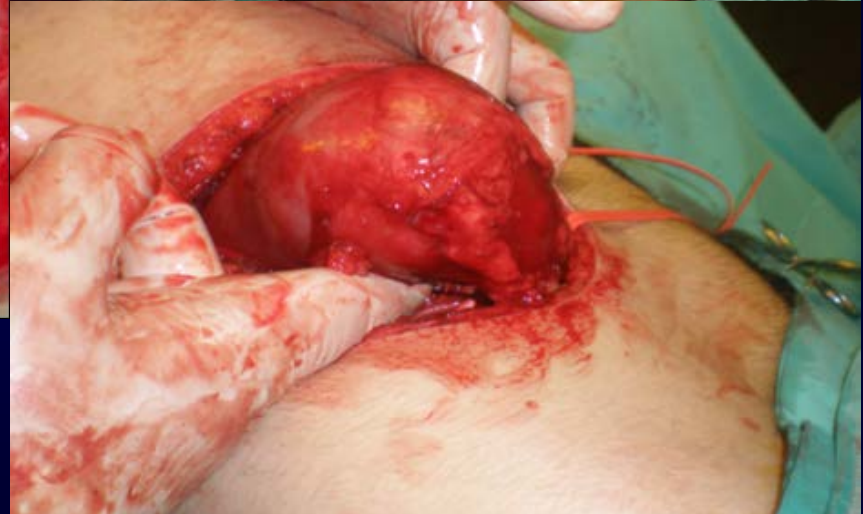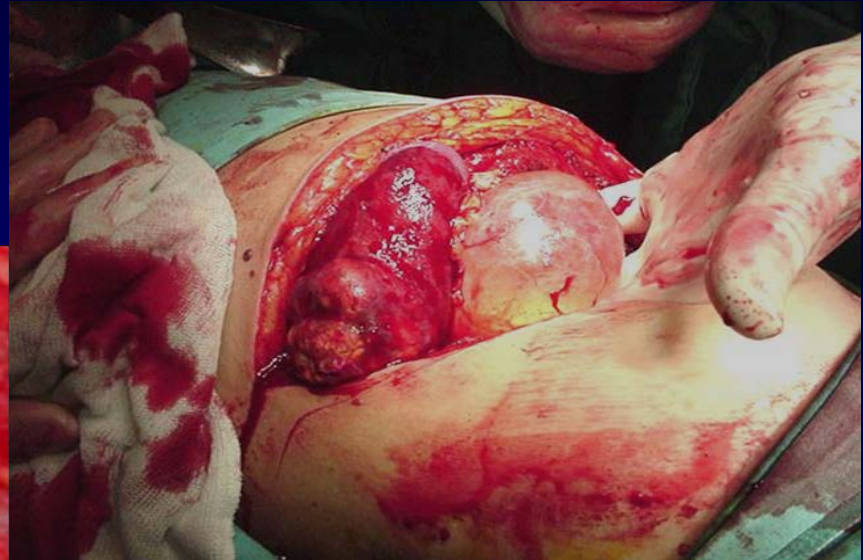
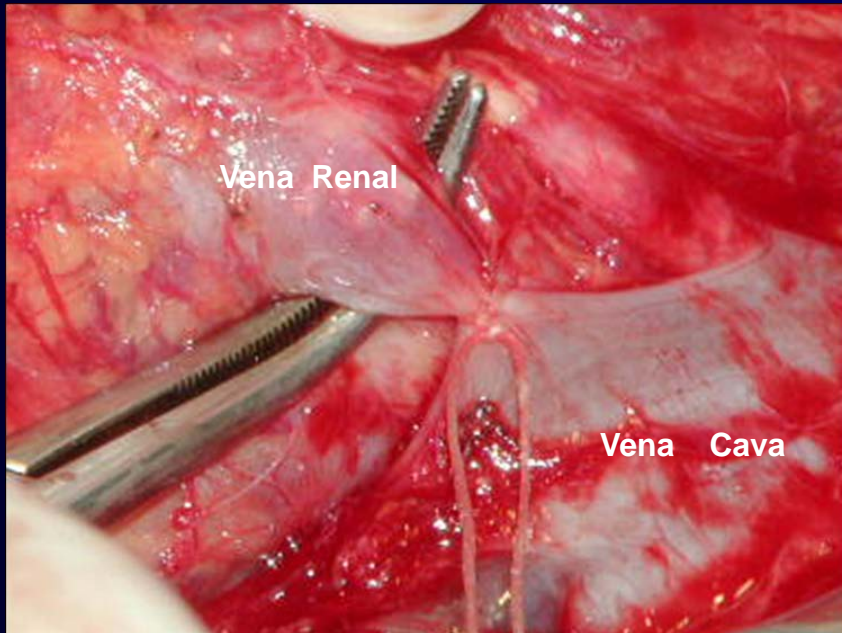
Nefrectomía Simple



Nefrectomía Simple



Nefrectomía Simple



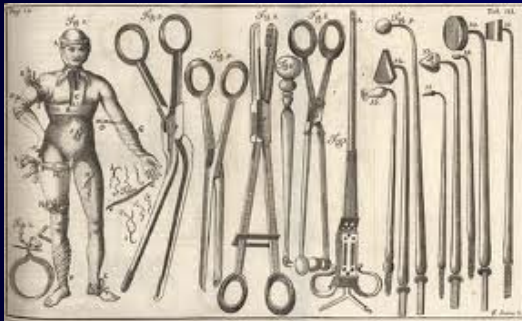Nefrectomía Simple




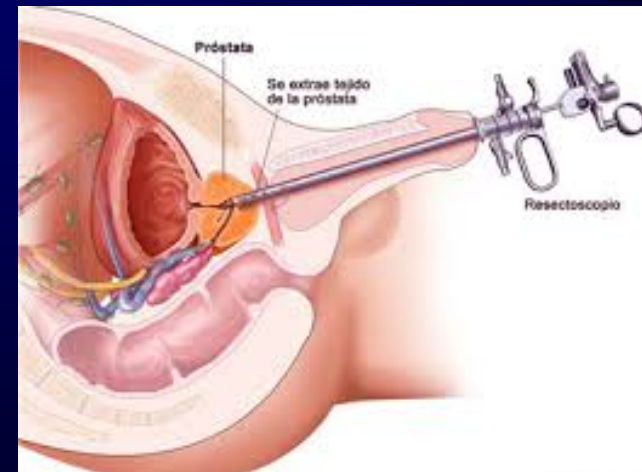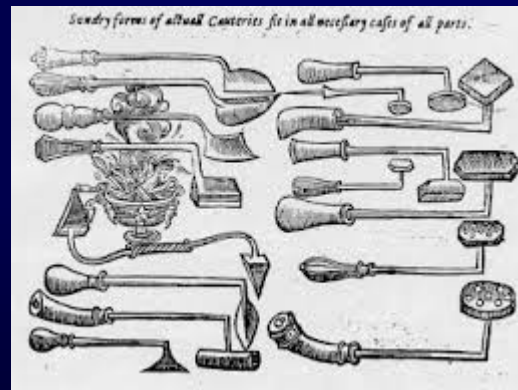
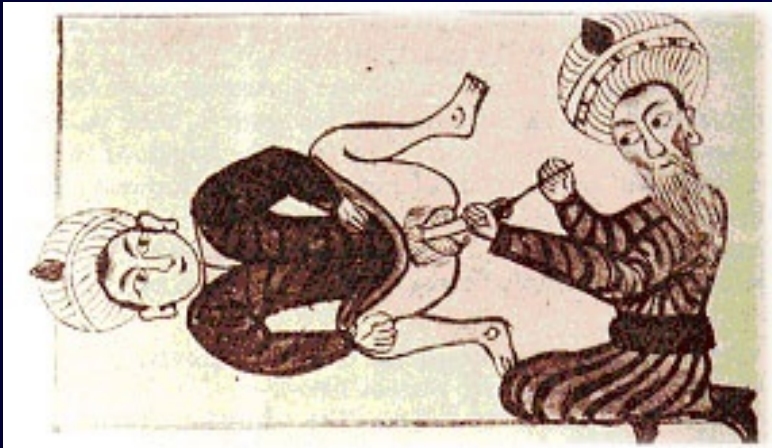FIGURA 1. Dr. Simons (1824-1876) profesor de cirugía en Heidelberg.

TIPS

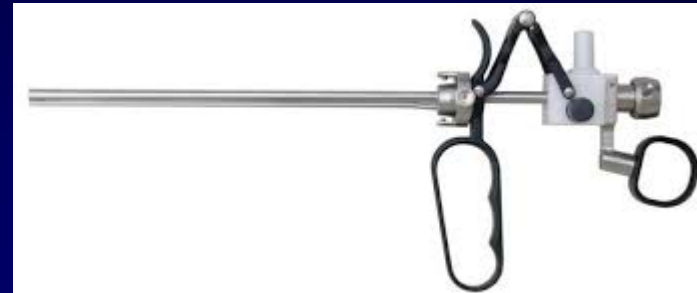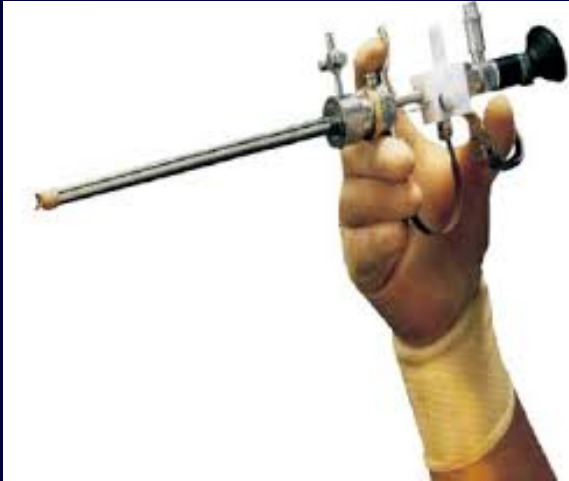- Correcto posicionamiento del paciente
- Patología renal existente
- Prevención y control de la hemorragia y daño de órganos vecinos
- Recuento de gases
- Satinsky y clamp. Costótomo.
- Drenajes y suturas varias



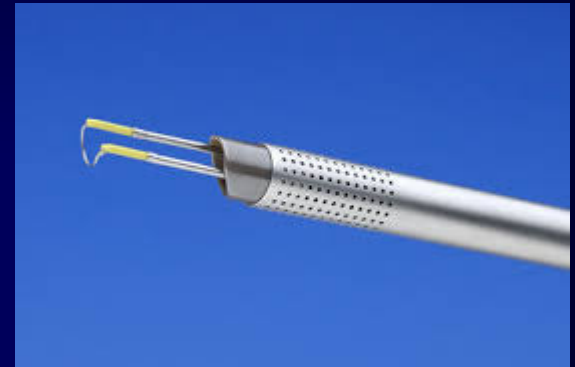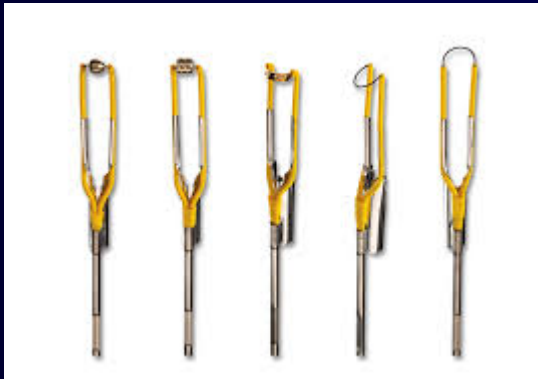Resección Transuretral RTU



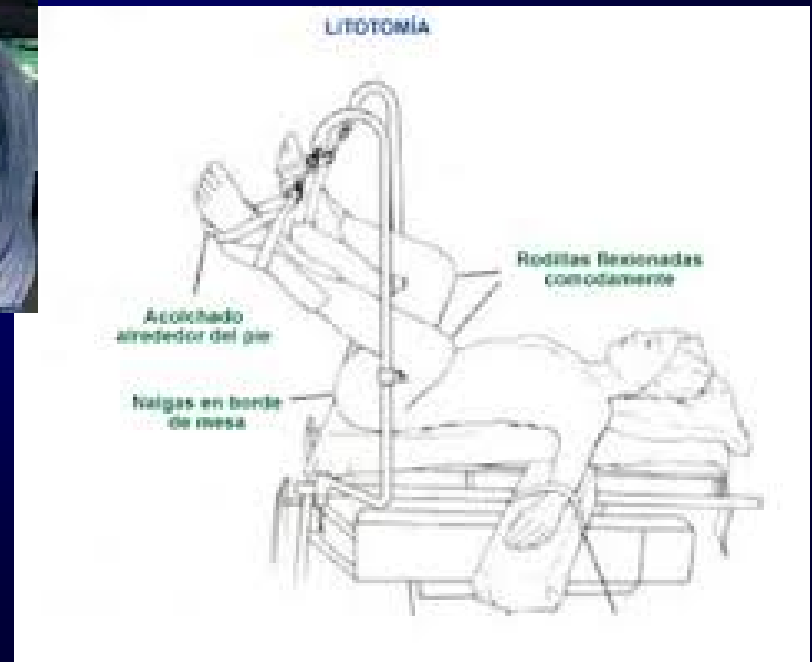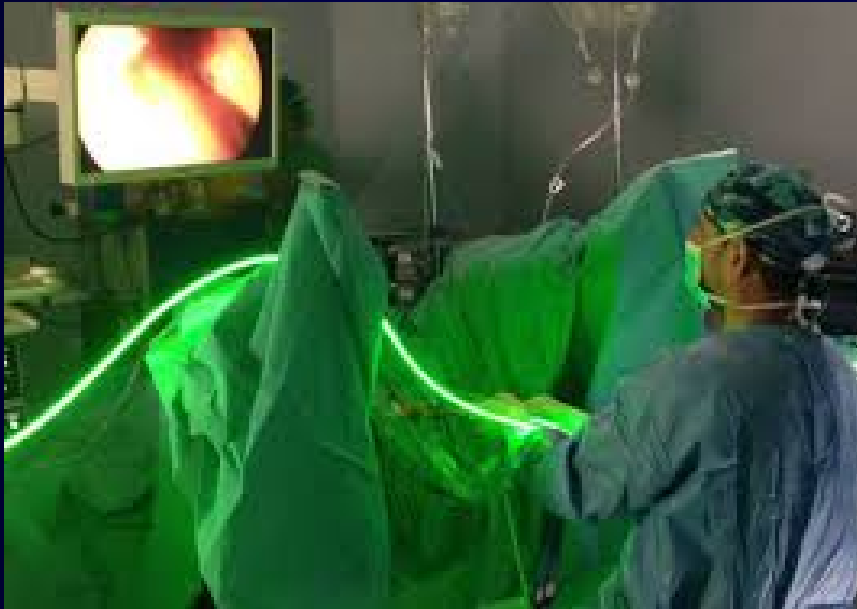Resección Transuretral RTU



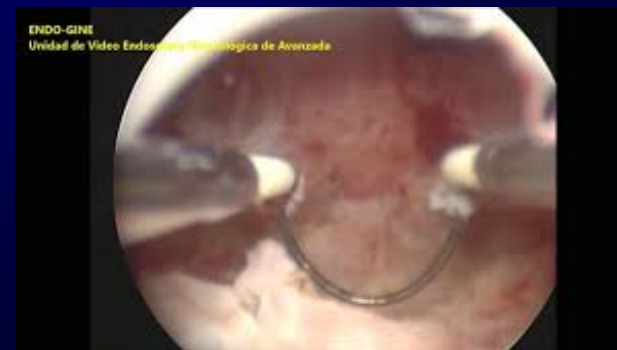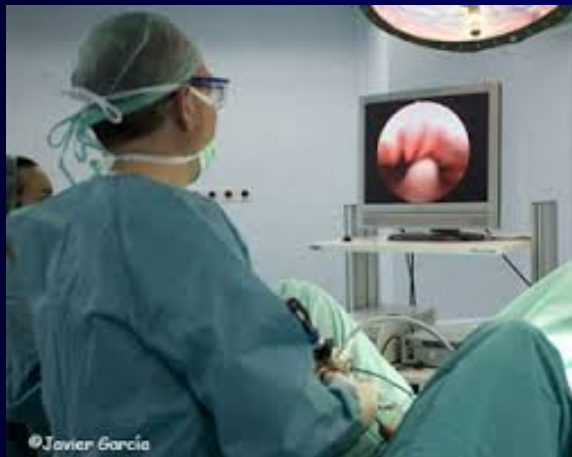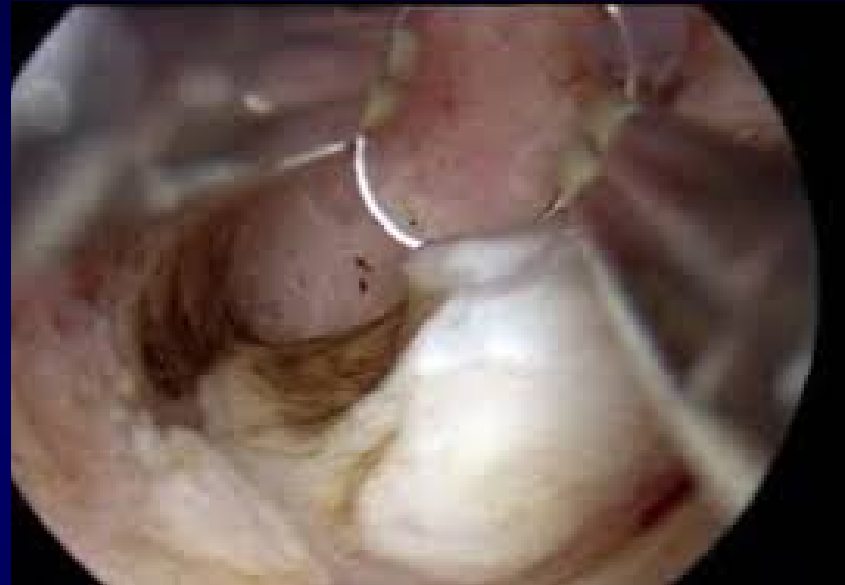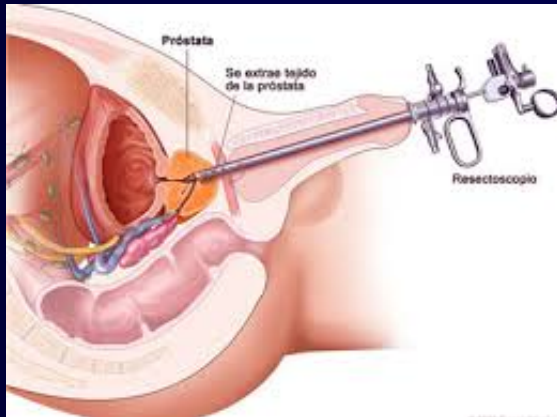
Resección Transuretral RTU



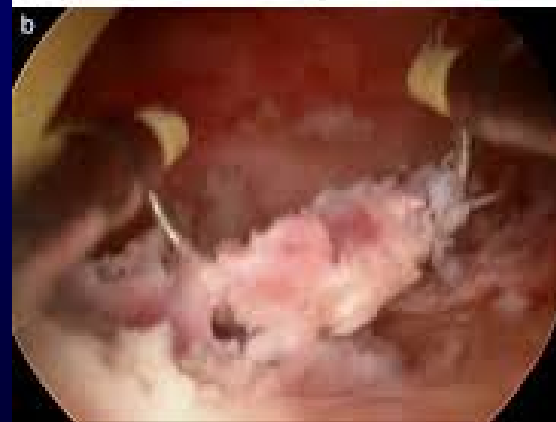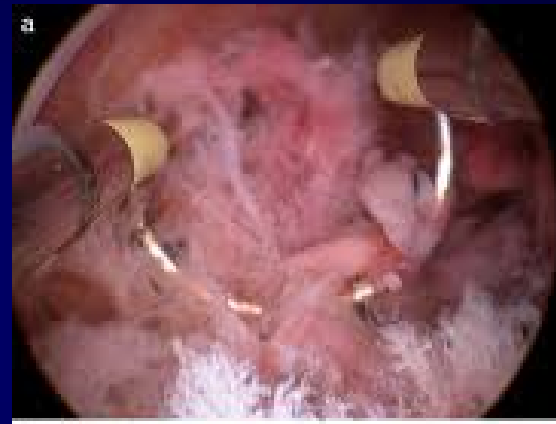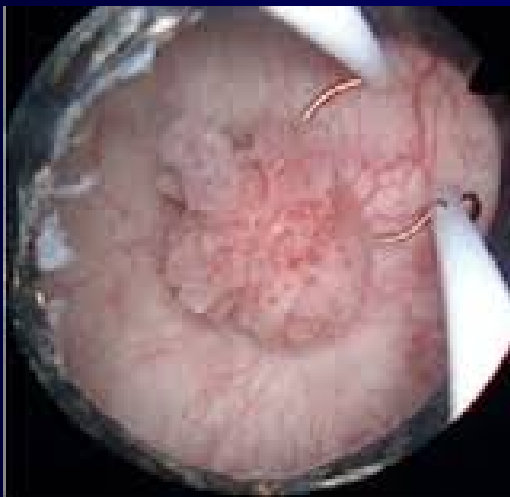
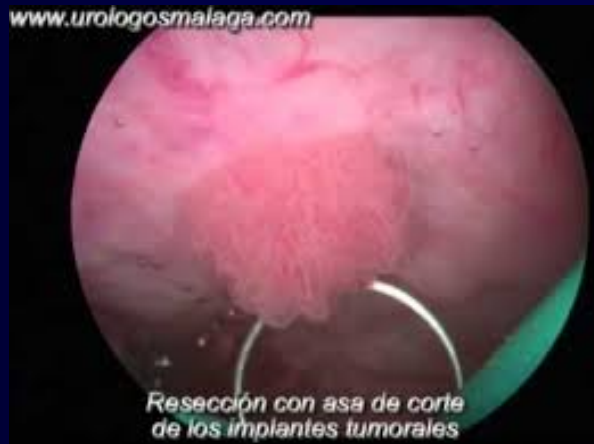Resección Transuretral RTU



Resección Transuretral RTU



Resección Transuretral RTU

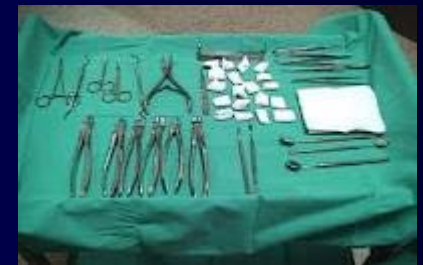

TIPS

- Conocer la Técnica Quirúrgica



- Verificar el instrumental básico y eventual (pinzas, material de sutura, complementos)



- Respetar la posición quirúrgica del paciente

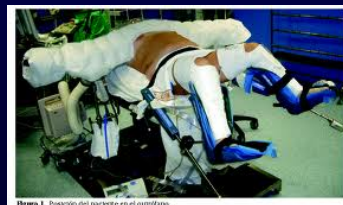
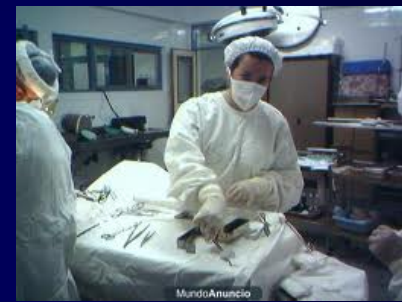
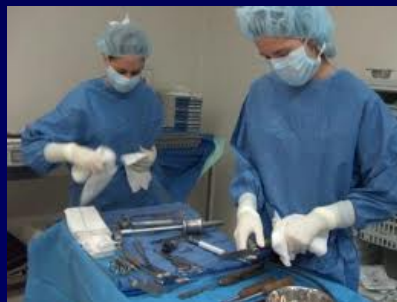
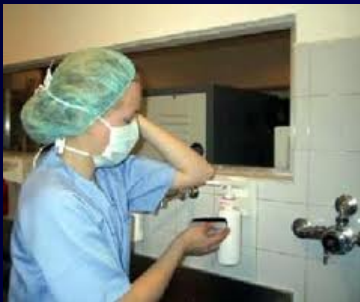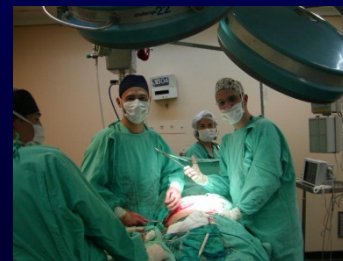Figura 8. Posición del paciente en el quirófano.

TIPS

- Reconocer el rol fundamental dentro del equipo quirúrgico



- Los resultados adecuados se obtienen respetando la buena técnica quirúrgica, evitando movimiento inútiles y tiempos perdidos. Todo el equipo debe trabajar con mente, vista y manos con suavidad y al unísono.





MUCHAS GRACIAS



Por su Atención

deboniswalter@gmail.com

