

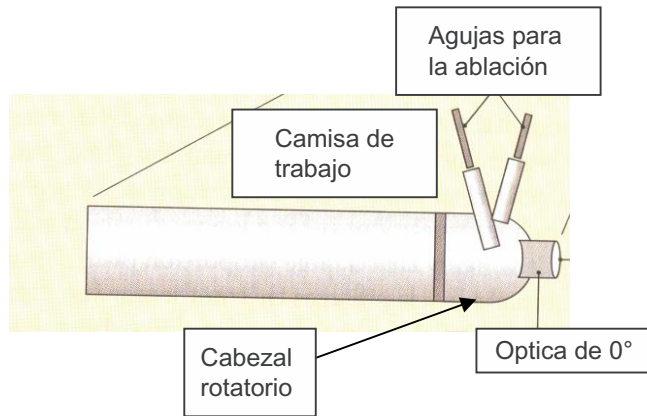Fig. 1 Extremo de la camisa de trabajo del TUNA (Esquemático). Modificado de Hegarty NJ, Fitzpatrick JM: Nonsurgical Management of Benign Prostatic Hyperplasia.^[6]

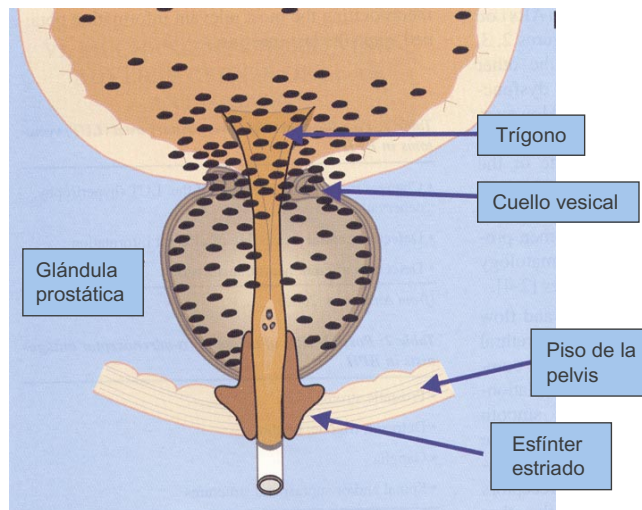


Fig. 2 Distribución de los de α_1 -adrenoreceptores en el tracto urinario inferior. Modificado de Jardin A, Andersson KE, Chapple C, El Hilali M, Kawabe K, Kirby R, Michel M, Pool J, Wyllie MG. α_1 - Adrenoceptor Antagonist in the Treatment of BPH.^[8]

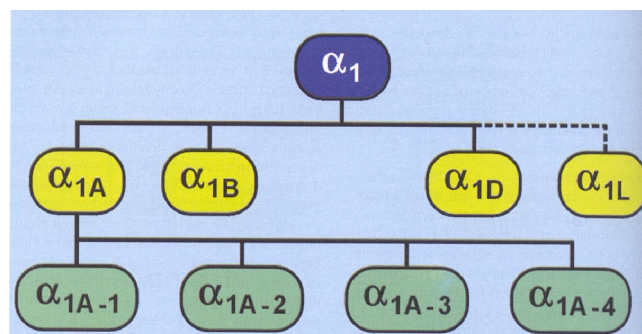


Fig. 3 Subtipos de receptores α_1 y las 4 isoformas de los adrenoreceptores α_{1A} . Tomado de Jardin A, Andersson KE, Chapple C, El Hilali M, Kawabe K, Kirby R, Michel M, Pool J, Wyllie MG. α_1 - Adrenoceptor Antagonist in the Treatment of BPH.^[8]