

# CONGRESO ARGENTINO DE UROLOGIA 2005

## CONSENSO MULTIDISCIPLINARIO PARA EL DIAGNÓSTICO Y TRATAMIENTO DEL CÁNCER DE PENE EN LA ARGENTINA

**Sociedad Argentina de Urología**  
**Federación Argentina de Urología**  
**Asociación Argentina de Biología y Medicina Nuclear**  
**Asociación Argentina de Oncología Clínica**  
**Sociedad Argentina de Patología**  
**Sociedad Argentina de Terapia Radiante Oncológica**

---

La Sociedad Argentina de Urología y la Federación Argentina de Urología, entidades científicas representativas de todos los urólogos del país, conjuntamente con la Asociación Argentina de Biología y Medicina Nuclear, la Asociación Argentina de Oncología Clínica, la Sociedad Argentina de Patología y la Sociedad Argentina de Terapia Radiante Oncológica, han concretado la elaboración de un Documento denominado **Consenso Multidisciplinario para el Diagnóstico y Tratamiento del Cáncer de Pene en la Argentina**, que tiene por objetivo unificar los criterios con que los especialistas abordarán a partir del presente esta afección.

Este documento ha sido oficializado durante el

**“Congreso Argentino de Urología 2005”**

Está previsto que las entidades involucradas realicen en forma periódica una revisión de lo acordado a fin de incorporar los permanentes avances que se producen en ese campo específico de la Medicina.

Asimismo se comprometen a difundir y promover el uso del contenido de este documento en todas las áreas y entidades responsables del manejo de la Salud, Ministerio de Salud y Acción Social, Institutos Nacionales, PAMI, Provinciales, Municipales, Colegios Médicos, entidades de Medicina Prepaga, Obras Sociales, Mutuales, Superintendencia de Seguros de Salud de la Nación, Hospitales de Comunidad, Hospitales Universitarios, demás entidades relacionadas y su aplicación por todos los especialistas del país.

---

Octubre de 2005



**Programa Argentino de Consensos de Enfermedades Oncológicas**

## EDITORIAL

### FIMOSIS, CIRCUNCISION, HIGIENE Y CANCER DE PENE

#### Fimosis

**La fimosis (del griego phimosis y este de phimoo, amordazar con bozal) es la estenosis del orificio del prepucio, condición patológica que impide su retracción para descubrir el glande. Se observa en el 1 al 3% de la población masculina.**

Esta condición es considerada **fisiológica** en los menores de 2 años (80% de los recién nacidos). La piel del prepucio se encuentra fusionada con la superficie del glande protegiendo al mismo y al meato de las ulceraciones amoniacales. Al cabo de los tres años la incidencia de fimosis es sólo de un 10% y a los 17 años es del 1%.

La fimosis **manifiesta** mas allá de los seis a siete años deberá ser corregida quirúrgicamente, excepto que por ser puntiforme y ocasionar obstrucción urinaria requiera una solución más temprana. Todo niño que presente fimosis debe tener resuelto su problema y ser capaz de higienizarse el glande con el comienzo de la pubertad. La presencia de fimosis no tratada luego de la época puberal, actúa como factor **predisponente** del cáncer de pene en la adultez. La fimosis predispone a infecciones balanoprepuciales o balanopostitis y cáncer de pene, ya que no permite la higiene del glande. Su asociación con el cáncer de pene ha sido atribuida a la irritación provocada por el esmegma retenido e infectado.

El **cáncer de pene** tiene una **incidencia** menor a un caso cada cien mil varones al año en los países desarrollados, que puede ser debida a la persistencia de fimosis después de la pubertad. Puede constituir el 10 al 20% de los cánceres del hombre en regiones de Africa y Sudamérica. Es menos frecuente antes de los 40 años, con mayor incidencia hasta los 75 años y una media de 50. Hasta el 90% de los pacientes que consultan por cáncer de pene presentan fimosis, que debe ser considerada una enfermedad preneoplásica.

#### Circuncisión

**Debe quedar claramente diferenciada la circuncisión como tratamiento de la fimosis como enfermedad, de la circuncisión neonatal profiláctica rutinaria.**

Algunos estudios sugieren que los bebés no circuncidados tienen más riesgo de desarrollar infecciones del tracto urinario y luego de la pubertad algunas enfermedades de transmisión sexual (incluyendo el HPV y el HIV), balanopostitis, fimosis y luego cáncer de pene. Si bien la relación es causal, el número necesario a tratar sería de alrededor de 900 circuncisiones para prevenir un solo caso de cáncer invasivo del pene. Es conocida la baja incidencia de cáncer de pene en pacientes circuncidados, pero en el caso de pacientes sin fimosis y no circuncidados el mayor factor de riesgo es el mal aseo.

Mientras la **cirugía** (circuncisión) debe considerarse imprescindible en los adultos con fimosis patológica, en los niños debe realizarse solamente en presencia de fimosis persistente después de los 6 años de edad, balanopostitis recidivante o cuando se haya producido una parafimosis.

#### HPV y Cáncer de Pene

**Algunos estudios indican un vínculo entre la infección por el virus del papiloma humano (HPV) y el cáncer del pene.**

La primera publicación mundial es Argentina (Pueyo, Casabé y colaboradores, 1984). El 80% de los tumores primarios, el 50% de los ganglios comprometidos y el 100% de las metástasis estaban asociadas a los virus tipo 16 y 18, coincidiendo el tipo del primario con el de los ganglios.

#### Higiene y Cáncer de Pene

**No cabe duda que la higiene local cuenta como factor de riesgo. Tanto es así que cuando la higiene local mejora, descienden las tasas de cáncer de pene.**

Actuaría reduciendo la irritación peneana y las enfermedades locales.

La **circuncisión**, así como la **higiene**, son medios que **previenen el cáncer del pene**. Sin embargo, una buena higiene es efectiva y sin los riesgos propios de un procedimiento quirúrgico como es la circuncisión. Se considera que el riesgo de padecer cáncer del pene es menor que una complicación mayor secundaria a la circuncisión rutinaria de todos los recién nacidos. La circuncisión en los pacientes con **fimosis** es en cambio necesaria para prevenir el cáncer de pene.

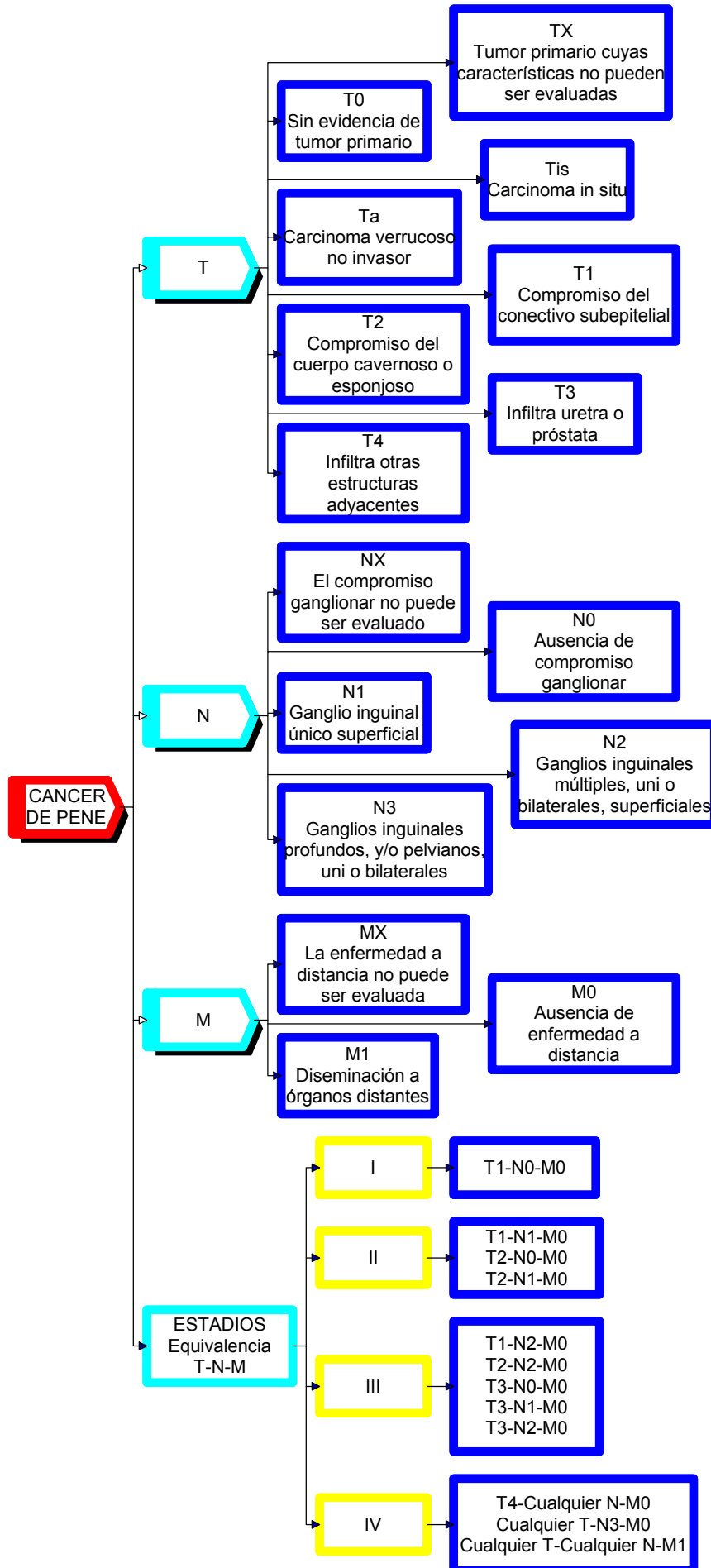
#### Campañas de prevención

**La prevención del cáncer de pene, relativamente frecuente en muchas regiones de nuestro país, requiere de campañas de educación pública y de detección temprana de la fimosis en los colegios, como una enfermedad preneoplásica.**

---

El uso y aplicación de este CONSENSO es recomendado por las Sociedades participantes. Aquellos pacientes que a criterio del ESPECIALISTA no logren ser ajustados a la aplicación de este CONSENSO, podrán ser resueltos por el COMITÉ DE TUMORES correspondiente.

**CANCER DE PENE  
CLASIFICACION TNM  
CLASIFICACION EN ESTADIOS**



**CÁNCER DE PENE**  
Algoritmo diagnóstico y terapéutico  
T

**[1] Ante la SOSPECHA CLINICA de cáncer de pene,  
[2] se realizará una BIOPSIA.**

**[3] Si la BIOPSIA es POSITIVA, el resultado de la  
patología podrá CLASIFICAR el tumor como:**

**[4] TIS (tumor in situ)**

**[11] De PREPUCIO,**

*[12] en cuyo caso se realizará  
POSTECTOMIA amplia.*

**[5] De GLANDE,**

*[8] en cuyo caso se podrá optar por la  
TERAPEUTICA CONSERVADORA,*

*[9] mediante la utilización de LASER o la  
aplicación de 5 FLUORURACILO o*

*[6] por la TERAPEUTICA QUIRURGICA,*

*[7] ya sea CONSERVADORA en forma  
OPCIONAL mediante la técnica de MOHS  
o*

*[10] la GLANDECTOMIA.*

**[13] Ta T1**

**[14] De GLANDE,**

*[15] en cuyo caso se podrá optar por la  
TERAPEUTICA CONSERVADORA,*

*[16] mediante la utilización de LASER o la  
aplicación de RADIOTERAPIA EXTERNA  
o braquiterapia o*

*[17] por la TERAPEUTICA QUIRURGICA,*

*[7] ya sea CONSERVADORA en forma  
OPCIONAL mediante la técnica de MOHS  
o*

*[10] la GLANDECTOMIA.*

**[18] De PENE,**

*[19] en cuyo caso está indicada la  
AMPUTACION PARCIAL con un margen libre  
de 2 cm.*

**[23] T2**

**[19] En cuyo caso está indicada la AMPUTACION  
PARCIAL con un margen libre de 2 cm.**

*[20] En el acto quirúrgico de la amputación  
parcial de un tumor T1-T2 de bajo grado,*

*[21] si la INGLE es NEGATIVA o con  
ganglios en rango de ADENOMEGALIA,  
se implementará*

*[22] la investigación del GANGLIO  
CENTINELA, si la técnica estuviera  
disponible (Ver algoritmo diagnóstico  
y terapéutico del N y descripción de la  
técnica)*

**[24] T3**

**[19] En cuyo caso está indicada la AMPUTACION  
PARCIAL con un margen libre de 2 cm. o**

**[25] la AMPUTACION TOTAL.**

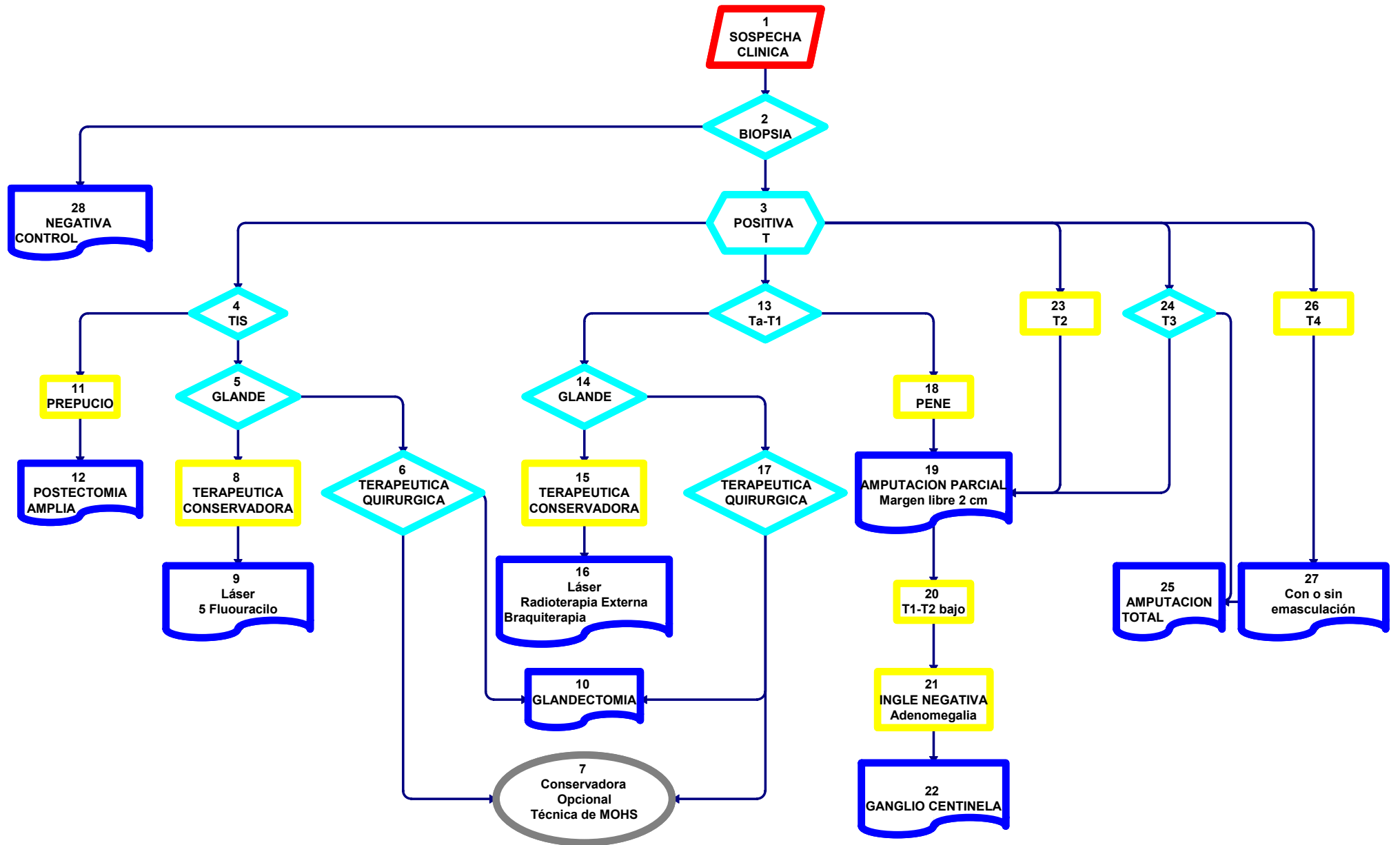
**[26] T4**

**[25] En el cual está indicada la AMPUTACION  
TOTAL**

*[27] con o sin EMASCULACION.*

***[28] Si la BIOPSIA es NEGATIVA el paciente pasa a  
control o a estudio y tratamiento de otras patologías  
no neoplásicas.***

**CANCER DE PENE**  
**ALGORITMO DIAGNOSTICO Y TERAPEUTICO**  
**[ T ]**



**CANCER DE PENE**  
ALGORITMO DIAGNOSTICO Y TERAPEUTICO  
N  
INGLE NEGATIVA

**[1] Se realiza el EXAMEN FISICO DE LOS GANGLIOS INGUINALES.**

**[2] De acuerdo a los hallazgos de AUSENCIA de ganglios, ganglios en rango de ADENOMEGALIA o ganglios TUMORALES,**

**[3] podemos CLASIFICAR el N en [4] INGLE NEGATIVA o con ganglios en rango de ADENOMEGALIA o [30] INGLE POSITIVA.**

**[4] INGLE NEGATIVA o ganglios en rango de adenomegalia.**

**[5] T1-T2 bajo**

**[6] Se realizará la investigación del GANGLIO CENTINELA.**

*[7] Si el GANGLIO CENTINELA es NEGATIVO, el paciente pasa a [23] CONTROL.*

*[8] Si el GANGLIO CENTINELA es POSITIVO,*

*[9] se realizará VACIAMIENTO INGUINAL superficial y profundo.*

*[10] Si el vaciamiento inguinal es NEGATIVO, el paciente pasa a [23] CONTROL.*

*[11] Si el vaciamiento inguinal es POSITIVO,*

*[12] se realizará el VACIAMIENTO INGUINAL superficial y profundo CONTRALATERAL y de acuerdo a la POSITIVIDAD de los hallazgos,*

*[13] VACIAMIENTO ILIACO uni o bilateral.*

**[14] Si el método de investigación del GANGLIO CENTINELA NO estuviera DISPONIBLE y**

*[15] la INGLE fuera NEGATIVA,*

*[16] podrá OPTARSE por:*

*[21] Realizar la LINFADENECTOMIA INGUINAL y continuar con la secuencia descrita o*

*[23] mantener el paciente en CONTROL.*

*[17] Ante la presencia de ganglios en rango de ADENOMEGALIA se realizará previamente*

*[18] TRATAMIENTO ANTIBIOTICO durante 4 a 6 semanas.*

*[19] De acuerdo a la RESPUESTA,*

*[20] Ante la PERSISTENCIA de la adenomegalia*

*[21] se realizará la LINFADENECTOMIA INGUINAL y se continuará con la secuencia descrita.*

*[22] Si hay REMISION de la adenomegalia, el paciente pasará a*

*[23] CONTROL.*

**[24] T2 alto, T3-T4**

**[25] En todos los casos se indicará TAC de tórax, abdomen y pelvis y se realizará directamente**

*[27] el VACIAMIENTO INGUINAL superficial y profundo bilateral.*

*[29] Si el vaciamiento inguinal es NEGATIVO el paciente pasa a [23] CONTROL.*

*[28] Si el vaciamiento inguinal es POSITIVO,*

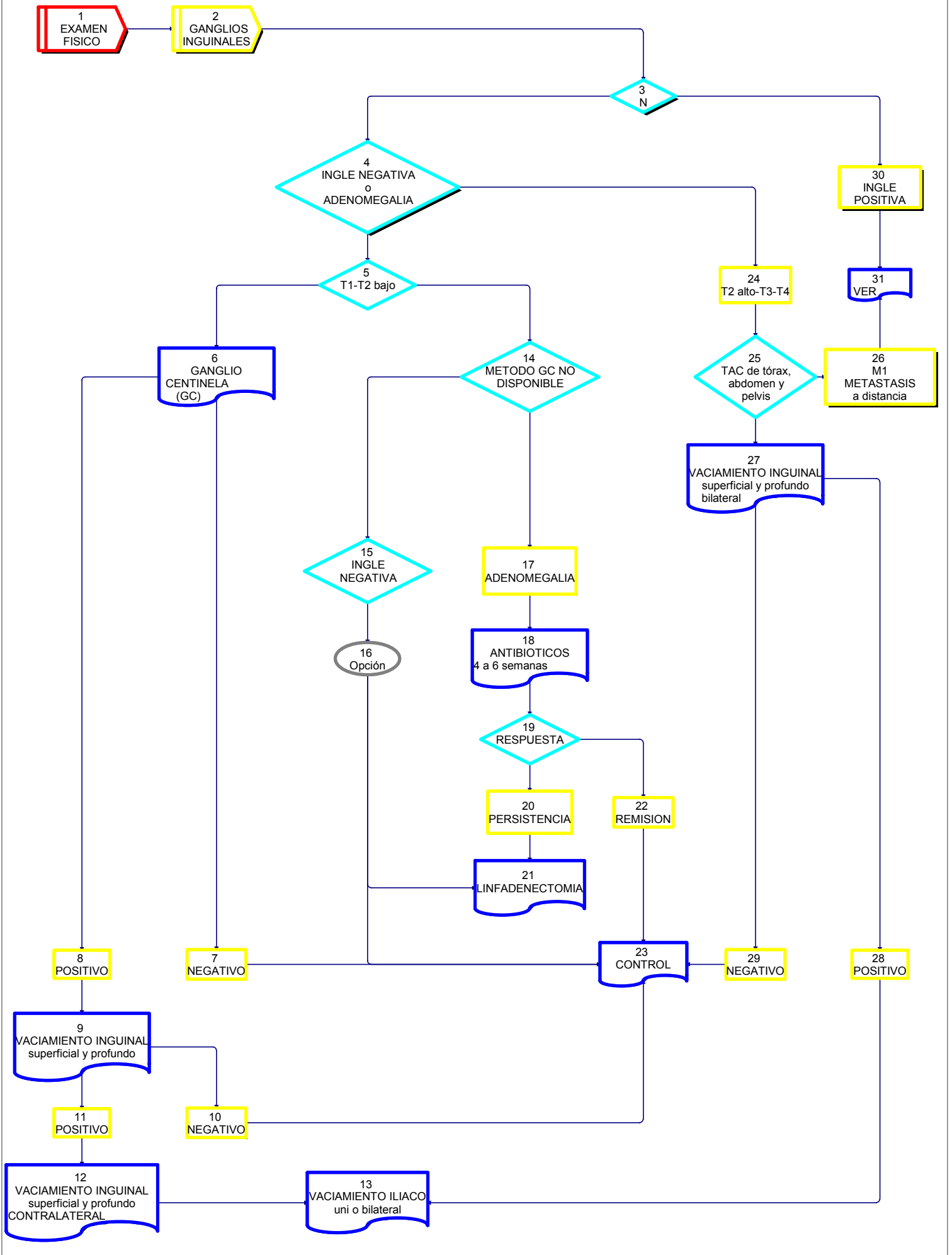
*[13] se realizará el VACIAMIENTO ILIACO uni o bilateral según corresponda.*

**[30] INGLE POSITIVA o**

**[26] [M1] METÁSTASIS A DISTANCIA**

**[31] Ver el cuadro correspondiente.**

**CANCER DE PENE  
ALGORITMO DIAGNOSTICO Y TERAPEUTICO  
[ N ]  
INGLE NEGATIVA**



**CANCER DE PENE**  
ALGORITMO DIAGNOSTICO Y TERAPEUTICO  
N  
INGLE POSITIVA  
M  
METASTASIS A DISTANCIA

**[1] Se realiza el EXAMEN FISICO DE LOS GANGLIOS INGUINALES.**

**[2] De acuerdo a los hallazgos de ganglios TUMORALES, AUSENCIA de ganglios o ganglios en rango de ADENOMEGALIA,**

**[3] podemos CLASIFICAR el N en: [4] INGLE POSITIVA o [23] INGLE NEGATIVA.**

**[4] INGLE POSITIVA. En caso de hallazgo de ganglios tumorales se realizará**

**[5] TAC de tórax, abdomen y pelvis.**

**[6] En el caso infrecuente de existir METASTASIS a distancia,**

**[11] se indicará QUIMIOTERAPIA.**

**[7] Cualquiera sea el T,**

**[8] si los GANGLIOS son RESECABLES,**

**[9] se realizará el VACIAMIENTO INGUINAL e ILIACO BILATERAL.**

**[10] Si los GANGLIOS son NEGATIVOS, el paciente pasa a [20] CONTROL.**

**[12] Si los GANGLIOS son POSITIVOS, se evaluarán**

**[13] los FACTORES DE RIESGO quirúrgicos,**

**[14] INFILTRACION de la grasa, ROTURA capsular o RESECCION INCOMPLETA.**

**[15] Si NO existiera ninguno de estos factores de RIESGO**

**[14], se indicará**

**[11] QUIMIOTERAPIA y**

**[20] CONTROL.**

**[16] Si los GANGLIOS fueran POSITIVOS en el LIMITE SUPERIOR de la linfadenectomía ilíaca,**

**[17] se realizará la LINFADENECTOMIA LUMB-OAORTICA,**

**[11] QUIMIOTERAPIA y**

**[20] CONTROL.**

**[18] Si EXISTIERA cualquiera de los factores de RIESGO**

**[14], existe la posibilidad de indicar**

**[19] RADIOTERAPIA EXTERNA en forma OPCIONAL y**

**[11] QUIMIOTERAPIA.**

**[21] Si los GANGLIOS son IRRESECABLES, ulcerados o supurados,**

**[22] se realizará TOILETTE si fuera factible,**

**[19] RADIOTERAPIA EXTERNA en forma OPCIONAL y**

**[11] QUIMIOTERAPIA.**

No hay un tratamiento quimioterápico que sea curativo para los pacientes con cáncer de pene Estadios III o IV. La terapia se dirige hacia la paliación.

La quimioterapia ha demostrado disminuir la lesión tanto localmente como en las metástasis.

La combinación de Vincristina, Bleomicina y Metotrexato ha sido efectiva tanto como terapia neoadyuvante como adyuvante.

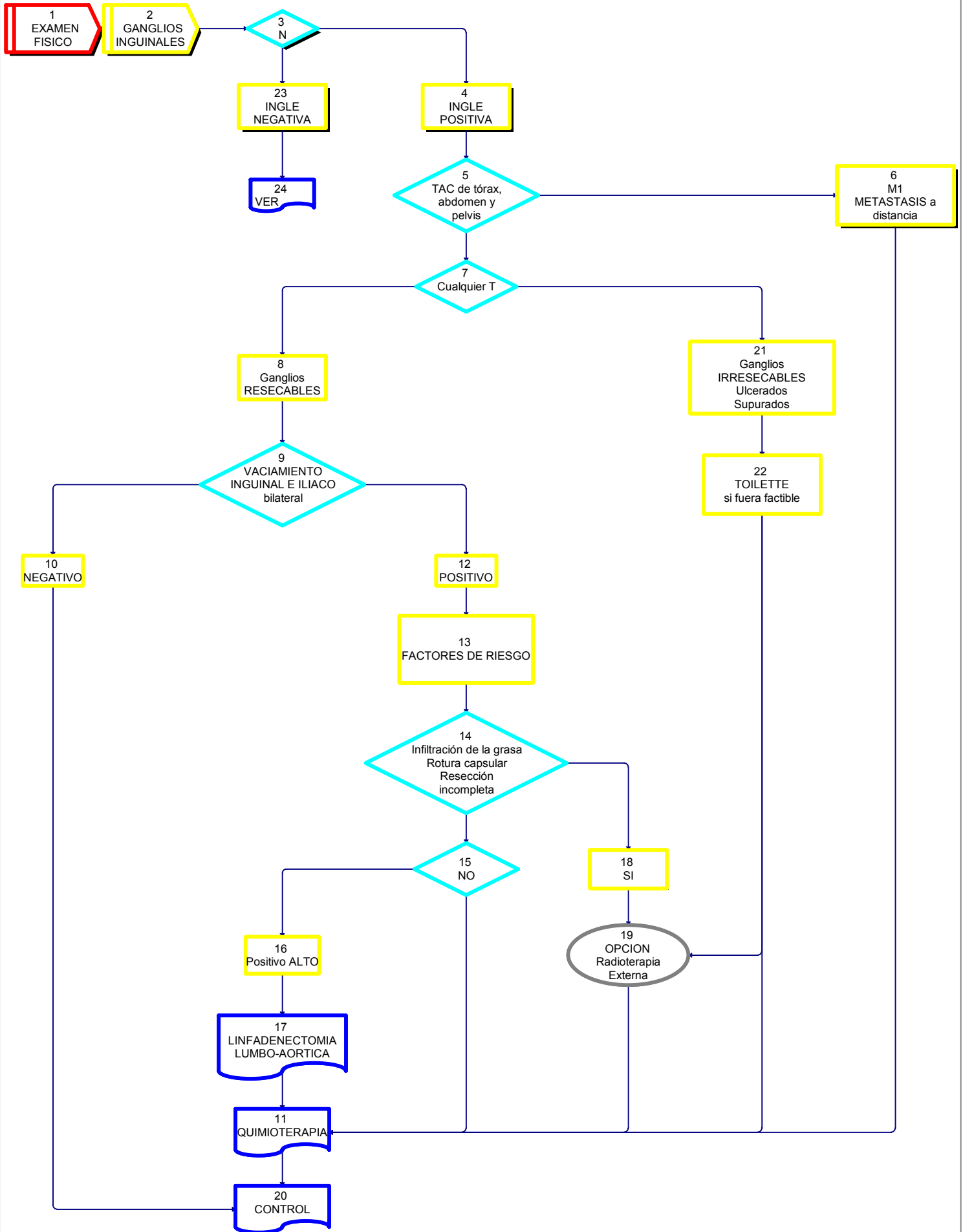
El Cisplatino más una infusión continua de 5-fluoruracilo también ha demostrado ser efectiva como terapia neoadyuvante e igualmente el Cisplatino, Metotrexate y Bleomicina.

**[23] INGLE NEGATIVA.**

**[24] Ver cuadro correspondiente.**



**CANCER DE PENE**  
**ALGORITMO DIAGNOSTICO Y TERAPEUTICO**  
 [ N ]  
**INGLE POSITIVA**  
 [ M ]  
**METASTASIS A DISTANCIA**



## **CARCINOMA DE PENE** **ANATOMIA PATOLOGICA**

La gran mayoría de los tumores peneanos corresponde a **CARCINOMA ESCAMOSO**, que puede ser clasificado de acuerdo a **PATRONES DE CRECIMIENTO** y a **SUBVARIEDADES HISTOLOGICAS** (Ver cuadro).

Estos patrones pueden aparecer en forma pura o en forma combinada.

### **CLASIFICACION**

#### **I. Carcinoma escamoso.**

##### **Subvariedades histológicas**

##### **I. a. Tipo usual**

Es la presentación más frecuente. En general son tumores bien a moderadamente diferenciados y queratinizantes.

##### **I. b. Basaloide**

Corresponde aproximadamente al 10 % de los carcinomas. Se halla relacionado con infección por Papiloma Virus Humano (HPV). En general, presenta crecimiento vertical y suele ulcerarse e invadir profundamente. Son frecuentes las metástasis ganglionares por lo que se asocia a mal pronóstico.

##### **I. c. Condilomatoso.**

Corresponde al 6 % de los carcinomas. Presenta crecimiento verruciforme, en forma de "coliflor". Se asocia a bajo grado histológico con baja a intermedia atipia celular y ocasional coilocitosis. Se halla relacionado con HPV, en general 6 ó 16. Puede ser confundido con el carcinoma verrugoso pero se diferencia de éste porque infiltra el estroma subyacente. Su patrón de crecimiento es predominantemente exofítico, pero cuando se halla invasión profunda puede encontrarse metástasis ganglionares.

##### **I. d. Verrugoso.**

Comprende al 3 % de los carcinomas (20 % de los verruciformes). Su crecimiento es exofítico. Es no invasor pero destructivo ("Pushing margins"). Histológicamente se aprecia acantosis, papilomatosis e hiperqueratosis, sin coilocitosis, atipia mínima o ausente y mitosis sólo en la capa basal. Se ubica en general en glande y presenta amplia base de implantación. No se halla relacionado con infección por HPV como el condiloma gigante. No da metástasis. No debe ser confundido con la variedad papilar.

##### **I. e. Papilar.**

Es el más común de los verruciformes. Su patrón de crecimiento es exofítico. En general es bien diferenciado e hiperqueratótico y se halla compuesto por papilas complejas. No presenta signos morfológicos vinculables a infección por HPV. Su base es irregular con nidos que infiltran el estroma subyacente. No suele dar metástasis.

##### **I. f. Sarcomatoide.**

Sólo comprende el 1 % de los carcinomas. Es poco frecuente y muy agresivo. Puede aparecer de novo o como evolución de algún tipo anterior. Está constituido por células fusiformes con marcadas atipias y alto índice mitótico que conforman masas polipoides grandes con invasión profunda.

##### **I. g. Adenoescamoso.**

Es extremadamente raro. Corresponde a un carcinoma escamoso con signos de diferenciación glandular.

##### **I. h. Mixto.**

El 25 % de los carcinomas peneanos se halla constituido por combinación de los distintos tipos anteriores.

#### **II. Carcinoma de células de Merkel**

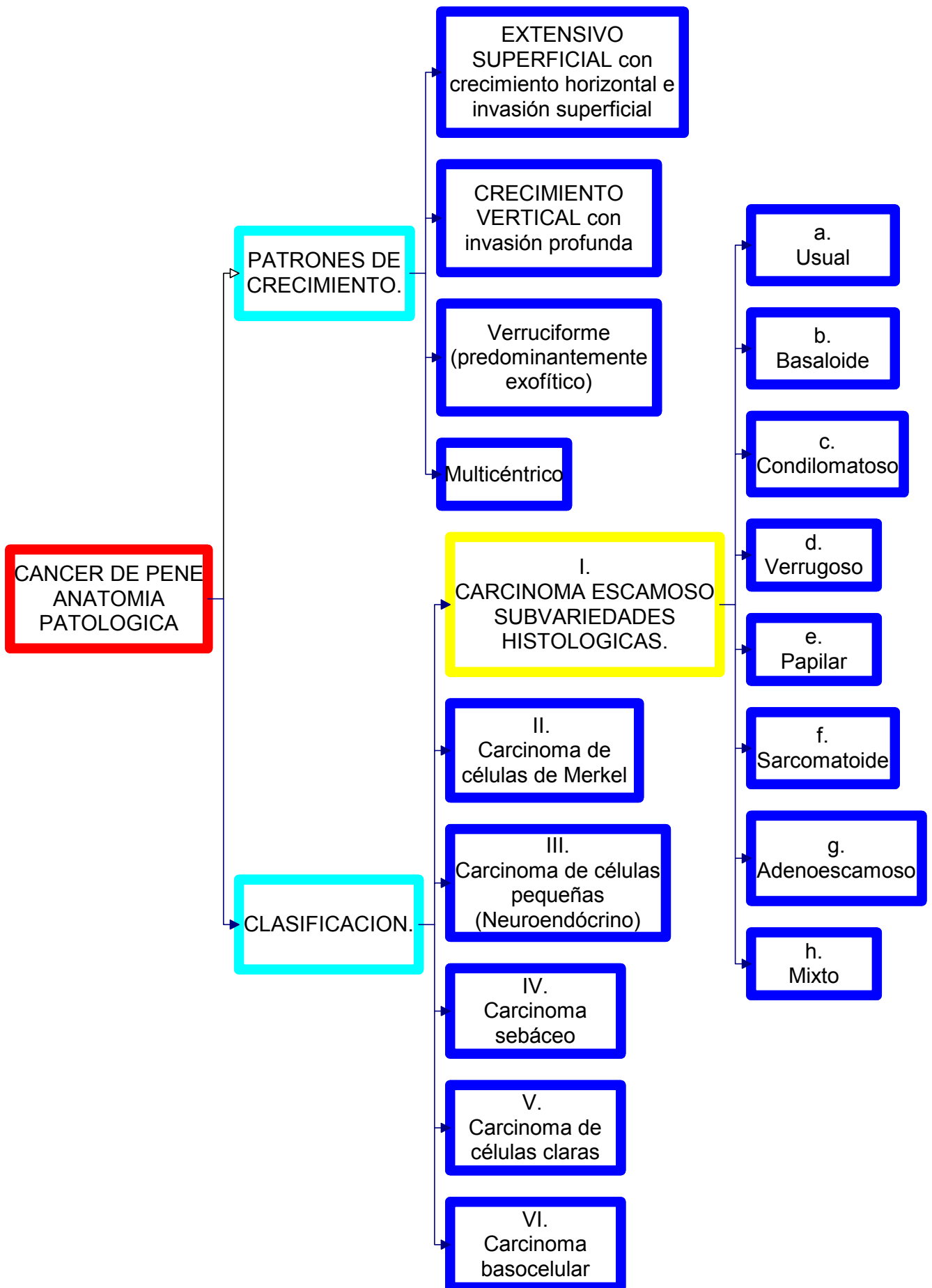
#### **III. Carcinoma de células pequeñas (neuroendócrino)**

#### **IV. Carcinoma sebáceo**

#### **V. Carcinoma de células claras**

#### **VI. Carcinoma basocelular**

# CARCINOMA DE PENE ANATOMIA PATOLOGICA I



**CARCINOMA DE PENE**  
**ANATOMIA PATOLOGICA**  
**LESIONES PRECURSORAS**

**INFECCIÓN POR VIRUS PAPILOMA HUMANO (HPV)**

La mayoría de los carcinomas peneanos tienen relación con infección previa por HPV y en ellos se puede detectar la presencia del ADN viral. Este produce

**LESIONES QUE NO NECESARIAMENTE DESARROLLARAN UN CARCINOMA.**

**Condiloma producido por el Papilomavirus Humano**

Produce desde verrugas genitales (condilomas) en general asociada a genotipos de bajo riesgo, hasta lesiones subclínicas (planas) generalmente asociada a tipos de riesgo alto (p. Ej. 16 y 18). En este último caso pueden aparecer concomitantemente LESIONES PRECURSORAS DEL CARCINOMA ESCAMOSO de ubicación intraepitelial (neoplasias intraepiteliales) que se gradúan de I a III, de acuerdo al espesor epitelial comprometido (grado I: porción basal; grado II: dos tercios basales y grado III: todo el espesor). Aunque no ha sido demostrado con certeza, existen indicios que asocian al HPV con carcinomas invasores, especialmente del tipo condilomatoso y el basaloide.

**Condiloma gigante**

(Enfermedad de Buschke y Löwenstein). Se caracteriza por ser una formación que suele alcanzar 5 cm de diámetro asociada a acción viral (HPV) pero que se cree una entidad distinta a la del carcinoma verrugoso, a la que solía asimilarse.

**LESIONES PRECURSORAS DEL CARCINOMA DE PENE**

Se ha descrito lesiones precursoras (preinvasivas) del carcinoma del pene, las que se agrupan de la siguiente manera:

**a. LESION ANATOMOPATOLOGICA DE LA ENFERMEDAD DE BOWEN, LA ERITROPLASIA DE QUEYRAT Y LA PAPULOSIS BOWENOIDE**  
**NEOPLASIA INTRAEPITELIAL E INFECCIÓN POR HPV**

**Denominaciones:**

**Neoplasia intraepitelial escamosa grado III**, lesión intraepitelial escamosa de alto grado, displasia severa, PeIN III, carcinoma in situ.

**Características histopatológicas:**

Atipia severa o marcada de las células escamosas, la que afecta un área del epitelio, sin invadir la lámina propia (limitada al epitelio), por lo que no tienen posibilidad de desarrollar metástasis.

**LESIONES CLINICAS**

- i. Enfermedad de Bowen
- ii. Eritroplasia de Queyrat
- iii. Papulosis Bowenoide

**I y II. ENFERMEDAD DE BOWEN Y ERITROPLASIA DE QUEYRAT**

Tanto la Eritroplasia de Queyrat como la Enfermedad de Bowen son expresiones de lesiones intraepiteliales de alto grado o carcinoma in situ. La primera corresponde a lesiones de mucosa prepucial y glande y la segunda, a lesiones del cuerpo. Pueden hallarse en forma solitaria o asociada a carcinoma invasor. Si no se trata, 5 a 33 % progresa a carcinoma invasor. Puede acompañarse de signos de infección viral (HPV), especialmente cuando no está comprometido la totalidad del espesor epitelial (PeIN I ó II). Generalmente no involucionan. Aunque es difícil establecer en qué lesiones el HPV pueda desarrollar su potencial oncogénico, se considera población en mayor riesgo a los mayores de 40 años en los que suele aconsejarse la resección quirúrgica de la lesión.

**III. PAPULOSIS BOWENOIDE:**

Lesiones generalmente multifocales, papulosas, que aparecen en pacientes menores de 30 años y que se hallan relacionadas con HPV 16 ó menos frecuentemente 18, 33 y 35. Se ubican en piel de cuerpo peneano o prepucio. Aunque histológicamente remedan el carcinoma in situ, generalmente involucionan espontáneamente aunque se postula, en casos en que no lo hacen, su asociación con carcinomas invasores.

**b. LESION ANATOMOPATOLOGICA DE LA ENFERMEDAD DE PAGET**

**Infiltración intraepitelial por un adenocarcinoma, el que puede ser in situ o infiltrante.**

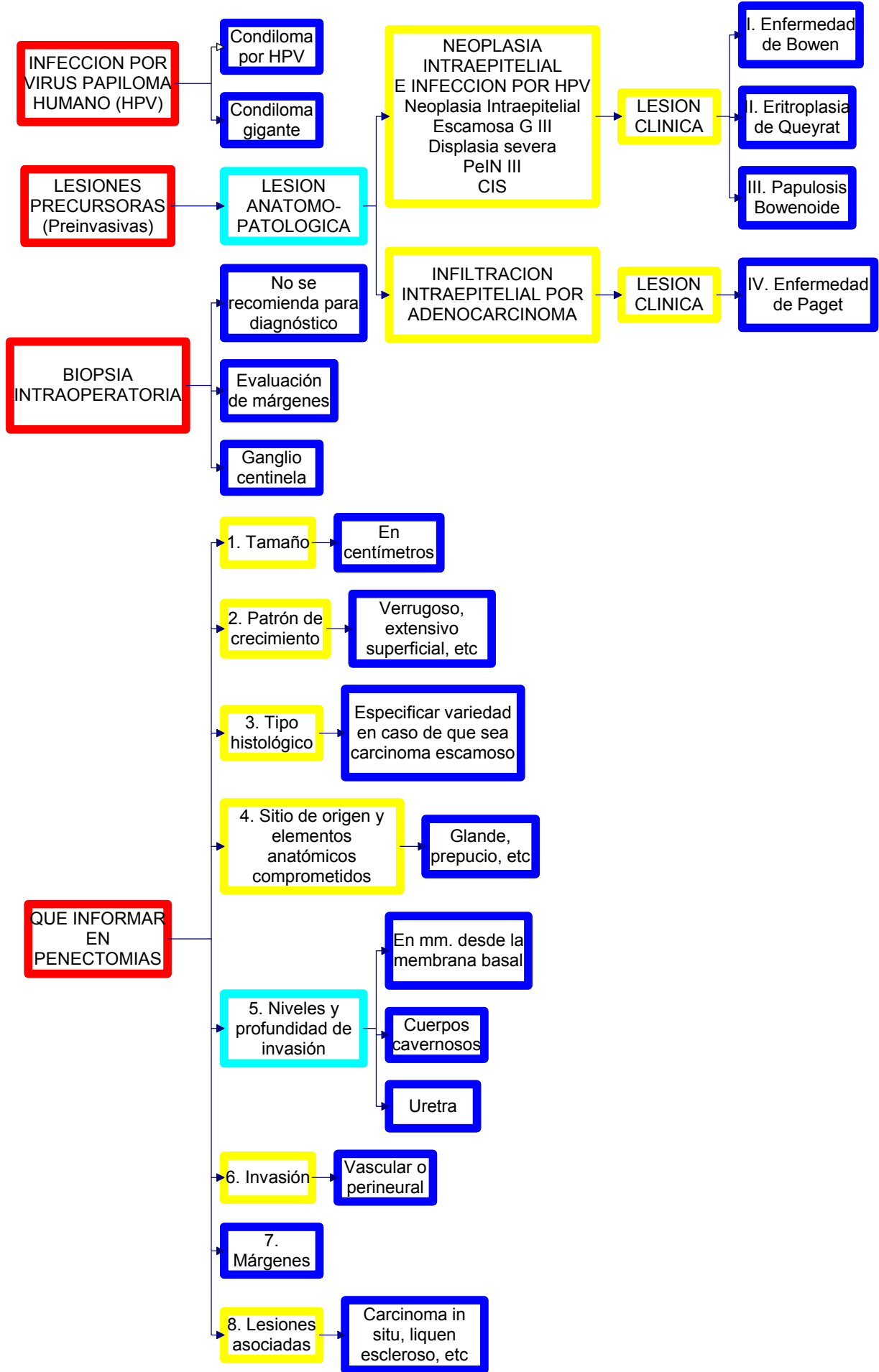
**LESION CLINICA**

- iv. Enfermedad de Paget

**IV. ENFERMEDAD DE PAGET**

Compromiso de tipo adenocarcinomatoso intraepidérmico caracterizado por la presencia de grandes células atípicas de citoplasma vacuolado. Se observa en cuerpo peneano en general como extensión de compromiso escrotal, perineal o perianal, en pacientes mayores de 50 años.

## CARCINOMA DE PENE ANATOMIA PATOLOGICA II



INFECCION POR VIRUS PAPILOMA HUMANO (HPV)

Condiloma por HPV

Condiloma gigante

LESIONES PRECURSORAS (Preinvasivas)

LESION ANATOMO-PATOLOGICA

NEOPLASIA INTRAEPITELIAL E INFECCION POR HPV  
Neoplasia Intraepitelial Escamosa G III  
Displasia severa PeIN III  
CIS

LESION CLINICA

I. Enfermedad de Bowen

II. Eritroplasia de Queyrat

III. Papulosis Bowenoide

BIOPSIA INTRAOPERATORIA

No se recomienda para diagnóstico

INFILTRACION INTRAEPITELIAL POR ADENOCARCINOMA

LESION CLINICA

IV. Enfermedad de Paget

Evaluación de márgenes

Ganglio centinela

QUE INFORMAR EN PENECTOMIAS

1. Tamaño

En centímetros

2. Patrón de crecimiento

Verrugoso, extensivo superficial, etc

3. Tipo histológico

Especificar variedad en caso de que sea carcinoma escamoso

4. Sitio de origen y elementos anatómicos comprometidos

Glande, prepucio, etc

5. Niveles y profundidad de invasión

En mm. desde la membrana basal

Cuerpos cavernosos

Uretra

6. Invasión

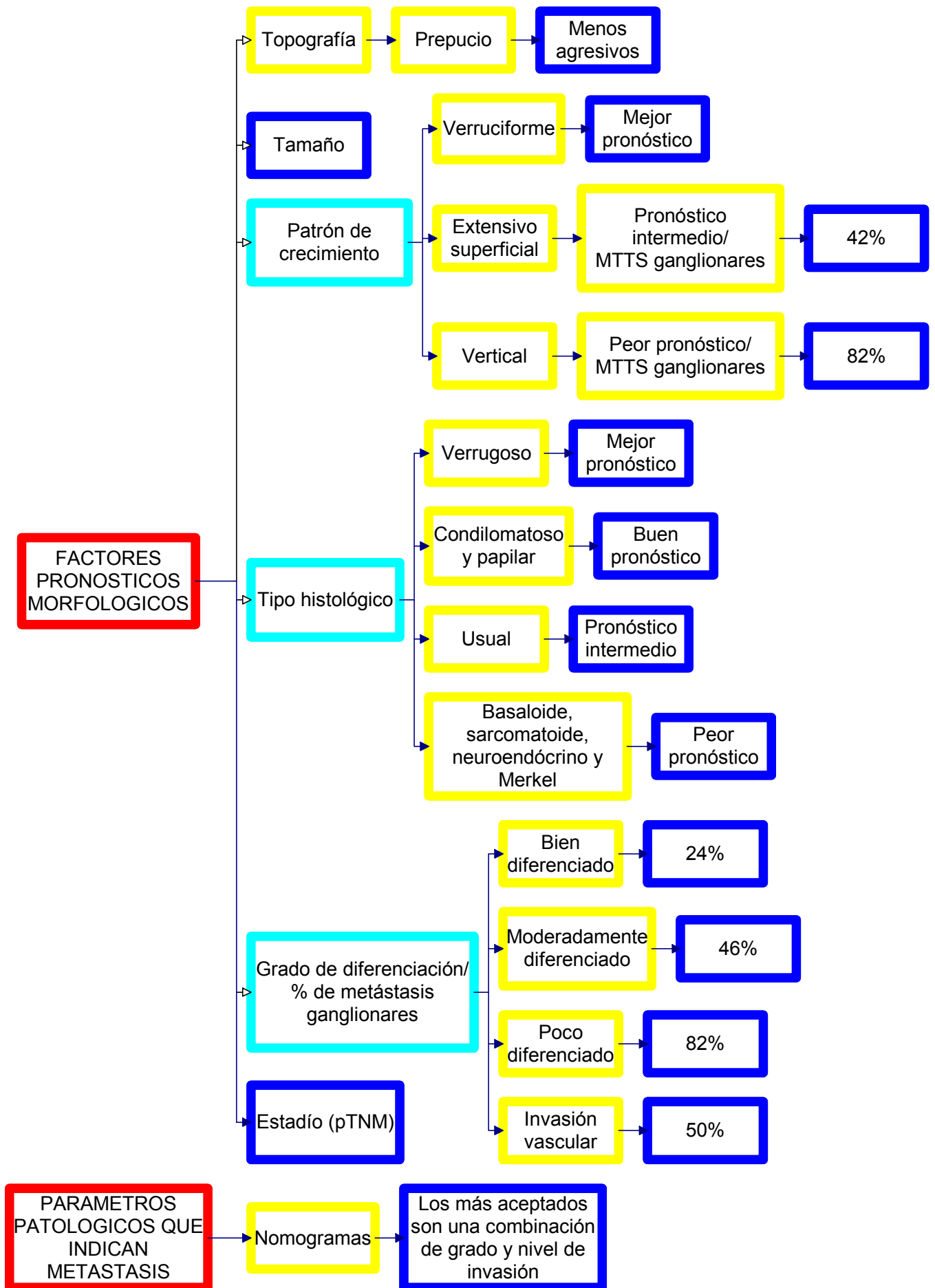
Vascular o perineural

7. Márgenes

8. Lesiones asociadas

Carcinoma in situ, liquen escleroso, etc

## CARCINOMA DE PENE ANATOMIA PATOLOGICA III



## **CANCER DE PENE**

### **METODO DE INVESTIGACION DEL GANGLIO CENTINELA**

#### **INTRODUCCIÓN**

El término de ganglio centinela (GC) fue introducido justamente en cáncer de pene por el Dr. Cabañas en 1977 y se define como el primer ganglio en recibir la linfa que drena desde el tumor primario. En 1992 el Dr. Morton aplica el término de GC en Melanoma Maligno, inyectando perilesión un colorante vital (**linfocromía**). En 1993 Alex y Krag utilizan radioisótopos para su detección y posteriormente Albertini combinó ambas técnicas. La técnica **radioisotópica**, está constituida por la Linfografía Radioisotópica (LR) y por la detección de la radiación proveniente del GC mediante un equipo portátil sensible a los rayos gamma conocido como Gamma Probe. Esta última se realiza en el quirófano en conjunto con la linfocromía.

Se recomienda la realización de ambas técnicas para aumentar la sensibilidad del método.

#### **ETAPA PREOPERATORIA. Técnica radioisotópica (24 hs. antes de la cirugía)**

**Isótopo radiactivo:** Tecnecio 99 metaestable (99mTc).

**Coloide:** el ideal debería poseer un tamaño de partículas de un rango entre 100 y 200 nanómetros (nm). De los coloides disponibles en nuestro medio se recomienda el colágeno bovino desnaturalizado y la albúmina humana y en segunda instancia sulfuro de antimonio, dextrán y fitato.

**Inyección peritumoral de 4 habones de coloide marcado** con 99mTc en hora 3, 6, 9 y 12. La actividad a administrar sugerida es de 2 milicurios (mCi) en un volumen comprendido entre 0.4 y 0.8 mililitros repartidos en 4 habones de 500 microcurios (uCi) cada uno, que se inyectan intradérmicos. Inmediatamente después se coloca al paciente debajo el detector de gamma cámara y se adquieren imágenes centellográficas mediante linfografía dinámica y estática. Se adquiere una imagen cada 15 segundos durante 15 minutos (total = 60) y permite la observación de la progresión del radiocoloide a través de los canalículos eferentes del tumor y aferentes al o los ganglios centinela (captación del radioisótopo en primera instancia de los ganglios inguinales uni o bilaterales). A los 30 minutos permite objetivar el incremento en la concentración del radiocoloide en los ganglios centinelas. Sobre la piel del paciente se marca la ubicación topográfica con informe de la profundidad de los mismos.

Se recomienda que el método sea explicado previamente al paciente e incorporado en el texto del consentimiento informado, escrito y detallado. El informe de la linfografía radioisotópica y las imágenes son la constancia del procedimiento realizado y deben incorporarse en la Historia Clínica del paciente.

#### **ETAPA INTRAOPERATORIA**

**Inyección de 3 ml de azul patente (Patent blue) peritumoral** con masaje peneano durante 15 minutos. Rastreo de radioactividad en áreas ganglionares con sonda probe (gamma probe). La zona de la piel del ganglio centinela marcada en etapa preoperatoria coincide con una mayor actividad radioactiva captada por el scanner.

Se efectúa una incisión mínima sobre la región de máxima captación de la radioactividad. Se busca el o los ganglios centinela con gamma probe. Se identifican el o los ganglios centinela teñidos de azul con sus canalículos aferentes. Disección y extirpación de los mismos. Una vez extirpado el ganglio centinela, la radioactividad del lecho decae a cifras cercanas a cero.

El patólogo en el área quirúrgica evaluará la pieza obtenida y en contacto directo con el cirujano podrá dar una respuesta rápida y adecuada a los fines de completar el procedimiento.

#### **CONCLUSIONES**

Esta técnica es mínimamente invasiva, ofreciendo la biopsia del GC una alternativa a la linfadenectomía convencional en cáncer de pene.

# CONGRESO ARGENTINO DE UROLOGIA 2005

## CONSENSO MULTIDISCIPLINARIO PARA EL DIAGNÓSTICO Y TRATAMIENTO DEL CÁNCER DE PENE EN LA ARGENTINA

### Mesa de Consenso

**DR. RICARDO ALBA**

Presidente de la Sociedad Argentina de Terapia Radiante Oncológica

**DR. ALBERTO CASABÉ**

Jefe del Departamento de Urología del Instituto de Oncología Ángel H. Roffo (UBA)  
Profesor Regular Adjunto de Urología de la Universidad de Buenos Aires

**DR. MIGUEL COSTA**

Coordinador del Subcomité de Oncología de la Sociedad Argentina de Urología  
Presidente Electo de la Confederación Americana de Urología  
Ex Presidente de la Sociedad Argentina de Urología

**DR. MIGUEL A. ESCUDERO**

Presidente de la Asociación Argentina de Oncología Clínica

**DR. NORBERTO M. FREDOTOVICH**

Presidente de la Sociedad Argentina de Urología

**DR. OSVALDO MAZZA**

Director del Comité de Especialidades de la Sociedad Argentina de Urología  
Profesor Titular de Urología de la Universidad de Buenos Aires  
Ex Presidente de la Sociedad Argentina de Urología

**DRA. GRACIELA MELADO**

Presidente de la Asociación Argentina de Biología y Medicina Nuclear

**DR. SERGIO METREBIÁN**

Presidente de la Federación Argentina de Urología  
Profesor Titular de la Cátedra de Urología de la Facultad de Medicina de la Universidad Católica de Córdoba  
Director de la Carrera de Urología del departamento de postgrado de la Facultad de Medicina -Universidad Católica de Córdoba

**DR. HUGO SIGNORI**

Director del Capítulo de Uro-Oncología de la Federación Argentina de Urología  
Ex Presidente de la Sociedad Argentina de Urología

**DRA. SUSANA VIGHI**

Presidente de la Sociedad Argentina de Patología

### Comisión Redactora

**Subcomité de Oncología de la SAU**

Dr. Costa, Miguel  
Coordinador  
Dr. Ameri, Carlos  
Dr. Casabé, Alberto  
Dr. Coppola, Daniel  
Dr. Corbetta, Juan Pablo  
Dr. Del Sordo, Martín  
Dr. González Morales, M.  
Dr. Grippo, Lorenzo  
Dr. Koren, Claudio  
Dr. Malagrino, Héctor  
Dr. Nardone, Ricardo  
Dr. Pasik, Leonardo  
Dr. Rizzi, Alfredo  
Dr. Rodríguez, Ernesto  
Dr. Scorticatti, Carlos  
Dr. Signori, Hugo  
Dr. Turina, Enrique  
Dr. Villaronga, Alberto

**Asociación Argentina de Biología y Medicina Nuclear**  
Dra. Zarlenga, Cristina**Asociación Argentina de Oncología Clínica**  
Dra. Widakowich, Julia**Sociedad Argentina de Patología**  
Dr. Lewin, Claudio**Sociedad Argentina de Terapia Radiante Oncológica**  
Dra. Broda, Estela A.**Capítulo de Uropatología de la FAU**  
Dr. Alonso, Eduardo**Capítulo de Uro-Oncología de la FAU**

Dr. Signori, Hugo  
Director  
Dr. Alonso, Juan Carlos  
Dr. Canton, Fernando  
Dr. Chuchuy, César  
Dr. Colla, Raúl  
Dr. Córca Luis  
Dr. Dalul, Alberto  
Dr. López Laur J.D  
Dr. Marchiotti Mariano  
Dr. Metrebián, Sergio  
Dr. Mingote, Pablo  
Dr. Minuzzi, Gustavo  
Dr. Penida, Alfredo  
Dr. Riello, Hugo  
Dr. Sokolovsky, Rodolfo  
Dr. Viani, José

**Sociedad Argentina de Urología**  
**Federación Argentina de Urología**  
**Asociación Argentina de Biología y Medicina Nuclear**  
**Asociación Argentina de Oncología Clínica**  
**Sociedad Argentina de Patología**  
**Sociedad Argentina de Terapia Radiante Oncológica**



**Programa Argentino de Consensos de Enfermedades Oncológicas**